ISSN
CODEN:

Vol. 60 No. 1 2013

THE MEDICAL JOURNAL OF MINAMI OSAKA HOSPITAL

南大阪病院醫學雜誌

第 60 巻　第 1 号

（平成25年 4 月30日発行）

―目　次―

社会医療法人　景岳会　南大阪病院

南大阪医学
MINAMI OSAKA MED. J.

大阪市住之江区東加賀屋１丁目18番18号

KEIGAKU-KAI SOCIAL MEDICAL CORPORATION
MINAMI OSAKA HOSPITAL

南大阪病院医学雑誌
第60巻記念誌発刊にあたり

南大阪病院医学雑誌が発刊されて既に半世紀以上が経過し、今回第60巻記念誌の発刊を迎えられたことを心からお祝い申し上げます。

昭和52年４月に南大阪病院に赴任以来医学雑誌の編集を任され、退職の平成24年３月までの35年間を務めたのち現在に至りますが、この間ご協力を頂いた多くの皆様に感謝申し上げますと共に、古くは昭和28年の創刊以来、昭和52年に私が編集を引き継ぐまでの四半世紀に亘る諸先輩医師、職員の方々の医学雑誌維持への意志と情熱におおきく敬意を表する次第です。

創刊者の内藤景岳元院長は、職員にとって日頃の研究成果を容易に掲載出来る病院独自の定期学術誌を持つことは、医学、医療の向上に有益とされ、さらに医師にとっては学位申請論文の投稿、発表にも有利であるとの学究的な理念に基づき、この医学雑誌の意義を語られました。実際に昭和52年までに数名余の方が、南大阪病院から当誌に研究業績を発表され学位を取得され指導医として、活躍されておりました。

昭和52年以降も産婦人科、小児科の診療は評判がよく、加えて同法人下に健診センター、看護専門学校、臨床検査技師専門学校、介護施設の増設により、各職場から多くの論文の応募が増え、中には英文、独文による投稿、おひとりで数編もの貴重な原稿を頂ける時期が続き、年２回の発行に加え、節目の30年、40年、50年にはさらに充実した記念誌も編集、刊行しております。各号の論文の中から、優秀論文を推薦、表彰する学術奨励賞制度も昭和60年から行なわれ、昨年で第26回を数えます。第１回の受賞選考時には、公平を期すために大学の専門家に選評を確認に出向いたことが、なつかしく思い出されます。

その後研修医制度の変革等で、複数の診療科の閉鎖、医局員の減少から論文の応募が少なくなり、年２回の発行は困難となり第56巻からは年１回となりました。院内、外共に熱心に貴重な投稿を頂く皆様には、ご迷惑をお掛けする事となりましたが、中央担当者への一部内容変更届けを経て、本誌は伝統の灯を消すことなく今日まで脈々と受け継がれております。未来に向けても南大阪病院医学雑誌は、病院と共に永遠です。

発刊60周年のお祝いと共に、本誌の益々のご発展を祈念申し上げ、ご挨拶と致します。

平成25年４月

弘道会　浪速生野病院　久　保　正　治
（前　南大阪病院医学雑誌編集委員長）

目　　次

睡眠障害と生活習慣病との悪循環

大阪市立大学大学院医学研究科　代謝内分泌病態内科学
稲葉雅章

Vicious circle with a sleep disorder and the lifestyle-related disease

Masaaki Inaba, M.D.
Department of Metabolism, Endocrinology, and Molecular Medicine,
Osaka City University Graduate School of Medicine

はじめに

睡眠障害は、日中の作業に悪影響を及ぼす程度まで増悪した夜間睡眠の障害と定義される。不眠は人口全体で約20%程度に見られ、加齢とともに増加するため、人口の高齢化と共に増加の傾向にある。最近、不眠と生活習慣病で見られる身体機能障害との関連が重要視されるようになってきている。すなわち、不眠によって生活習慣病を構成する疾患である高血圧症、耐糖能低下による糖尿病、肥満、脂質異常症などの発症率増加や症状の増悪が示されている。また、血圧上昇、糖尿病での血糖コントロール増悪、肥満の増悪によって不眠が惹起されるという双方向の関係が明らかとなっており、悪循環系を形成する。それ故、最近では不眠の改善は生活習慣病克服のための有力な治療として位置づけられる。

睡眠障害に対する考え方

現在、我が国はグローバル経済がもたらした労働時間帯の変化、交代勤務や時差を伴う海外出張の増加など、労働様式の多様化が進んでいる　また、趣味や娯楽などの余暇活動についても、インターネットの普及や24時間営業店舗の増加により、時間帯にとらわれない形に変化しつつある。このような労働様式やライフスタイルの変化は、日本人の睡眠に大きな影響を与えている。平成18年の社会生活基本調査では、日本人の睡眠時間は20年前と比較して、有意に短縮していることが明らかとなった。また、NHK国民生活時間調査においても、平日の睡眠時間は30年前と比較して約30分短くなっていた。さらに、平成17年の厚生労働省の患者調査報告は、平成８年～平成17年にかけて睡眠障害を訴える外来患者数が急速に増加していることを示している。つまり、近年の日本人の睡眠は、睡眠時間が減少し、睡眠障害も増加傾向にあるといえる。

睡眠不足は日中の過度の眠気や居眠りを生じ、交通事故や作業能力の低下の原因となる。さらに、不眠症はうつ病や不安症などの精神疾患の発症と関連することから、睡眠障害としての単独の問題となるだけでなく、生活上のトラブルや、他の精神疾患のきっかけとなるなど、様々な問題への関与が指摘されている。近年は、睡眠障害が生活習慣病を発症させたり、重症化させたりする事象に注目が集まり、特に糖尿病、肥満、循環器疾患、脂質異常症に関する報告が増加している（表１）。

表1. 睡眠障害と生活習慣病発症リスク

- 高血圧症・心疾患・糖尿病・メタボリック症候群　Tasali E, et al. Chest 133:496, 2008
- 高血圧症・糖尿病　Ganfwisch JE, et al. Hypertemsion 47:833, 2006　Yaggi HK, et al. Diabetes Care 29:657, 2006
- 高血圧発症率↑　Suka M, et al. Occupation Health 45:344, 2003
- 糖尿病発症率↑　Kawakami N, et al.Diabetes Care 27: 282, 2004.
- うつ病リスク　Riemann D, et al. J Affect Disord 76: 255, 2003
- 糖尿病発症危険率↑　Gottlieb et al. Arch Intern Med 165:863, 2005.

しかし、これら生活習慣病における睡眠障害の重要性にもかかわらず、一般の医療従事者は、患者の問診の際に特に睡眠障害を取り上げて積極的に聴取することは少ない。アンケートからは、患者から症状を訴えられてはじめて睡眠障害の存在に気付き、対応を考えるのが一般医の姿勢として浮かび上がる。また治療法としては、薬物療法に頼ることが一般的である。不眠症の診断には睡眠ポリグラフなどによる定量検査が望ましいが、一般臨床では睡眠時無呼吸症候群などを強く疑う患者に限定されて実施されているのが現状である。

不規則な生活習慣から不眠は生じてくることが多く、同時に肥満、糖尿病、高血圧症、脂質異常症などの生活習慣病の発症・増悪を引き起こす。また一方で、不眠が糖尿病・肥満などの生活習慣病を惹起・増悪し、生活習慣病もまた不眠を増悪することから、双方向性に悪化を引き起こす関係が認められる。従って不眠症を生活習慣病の一要素として捉えることで、個々の患者にあった合理的な対処が可能となる。

睡眠障害と糖尿病

近年、不眠と糖尿病の関連が問題視されている。日本人糖尿病患者158人と健常者205人を対象とした調査では、糖尿病患者は健常者と比べ、不眠を訴える割合が２倍以上も多く、糖尿病患者の37.3％に頻回な不眠症状が認められている。末梢神経障害のある患者では50％、有痛性神経障害の患者ではほぼ100％に不眠症がみられる。不眠と糖尿病には、食事習慣や勤務形態といった不規則な生活習慣などが共通すると考えられていることから、相互悪化的な関係であると考えられる。男性6,599人を平均14.8年間追跡した調査によれば、入眠障害または日常的な睡眠薬使用のある者はない者と比較して、糖尿病の新規発症リスクが1.52倍に高まることが示されている。この報告から、不眠が糖尿病の新たな発症に関与している可能性も十分に考えられる。現在までに、不眠と糖尿病の因果関係についての明確な説明は得られていないものの、不眠によるインスリン抵抗性の悪化や、耐糖能への悪影響などが理由として挙げられている。

また、睡眠時間と糖尿病との関係では、1,486人を対象とした調査で睡眠時間が5時間未満の者は、７～８時間の者と比べて糖尿病のリスクが2.51倍になることが示されている（図１）。日本人の研究でも地域住民1,062人を対象とした調査によって、睡眠時間が短くなっても長くなっても平均睡眠時間から離れるほどモグロビンA1c値が高値（6.5％以上）となり、血糖コントロールが悪化することが示されている。さらには入眠障害が糖尿病発症のリスク因子となることも示されている。

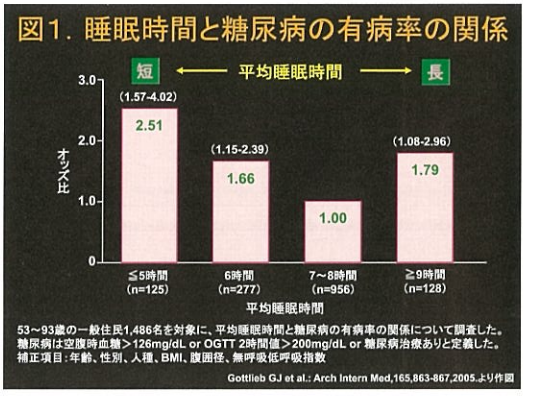

図１．睡眠時間と糖尿病の有病率の関係

私たちの施設の検討では、HbA1cとnon-REM睡眠潜時との間で有意な正の関連がみられ、さらにHbA1c上昇は夜間血圧低下の程度の減少と有意な関連がみられたことから、糖尿病患者での血糖コントロール悪化は不眠症や夜間の血圧低下の減少・消失を通して心血管障害や代謝障害の悪化につながることが明らかとなった。

睡眠障害と肥満

睡眠時間と肥満の関連について、1,024人を対象とした縦断調査によれば、睡眠時間が短いと肥満度を表すBMI（body mass index）の値が増加することが示されている。また、この調査では、睡眠時間が短いと食欲促進物質であるグレリンが増加し、食欲抑制物質のレプチンが減少するという関係が認められている（図２）。つまり、睡眠時間が短くなると、摂食量が増加することを示唆している。また、肥満者は一般にエネルギー消費量（NEAT：non－exercise activity thermogenesis）が非肥満者よりも少なく、これには肥満による非運動性身体活動の

種類や内容の違いだけでなく、グレリンやレプチンの関与も指摘されている。従って、短い睡眠時間と肥満の関連には、食欲関連物質による摂食行動の増加やエネルギー消費量の減少が関係していると推測される。なお、日本人男性21,693人を対象とした縦断調査でも、短い睡眠時間は肥満（BMIが25以上）のリスク、逆に肥満が睡眠時間減少のリスクとなることも示されている。このことから、短い睡眠時間と肥満とはお互いを増悪させるリスクとなり、両者の間で悪循環が成立する。

図2. 睡眠時間と血清レプチン・グレリン濃度の関係

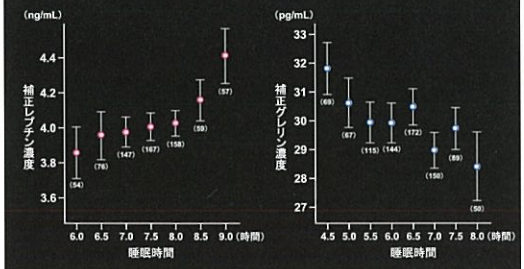

会社員1,024例（平均年齢：52.7歳、平均BMI：29.7kg/m²）において、空腹時のレプチン、グレリン濃度を測定し、睡眠時間との関係を検討した。補正項目：年齢、性別、BMI、血液サンプル保管時間

睡眠時間とその他の生活習慣病

これまで述べてきたように、不眠症や睡眠時間の短縮そのものでも、それらは多くの生活習慣病の発症と関連している。興味深いことに、平均より長い睡眠時間も生活習慣病のリスクとなることが通常見られ、睡眠時間と生活習慣病とがU字型の関連を示すことを示唆する。睡眠時間は短くても、長くても死亡リスクが高まることが広く知られているが、睡眠時間と生活習慣病の関連が死亡リスクと同様の特徴を示すことは興味深い。

短い睡眠時間と生活習慣病の関連を説明する機序としては、睡眠を制限することによって交感神経節や副腎髄質から分泌されるカテコラミン、下垂体一副腎皮質系から分泌されるコルチゾールの血中濃度が上昇、さらにインスリン抵抗性などの関与が示されている（表２）。ただし、1996年保健福祉動向調査の解析結果では、睡眠時間６時間未満と関連する要因として「運動習慣がない」、「食事回数が不規則である」、「アンバランスな食事をしている」などの生活習慣があげられており、睡眠時間が短いことは基本的に生活習慣の乱れを伴う傾向のあることが示されている。そのため、短い睡眠時間と生活習慣病の関連の背景には、生理学的機序だけではなく、運動習慣や食事習慣などの基本的な生活習慣の乱れも存在すると考えるのが妥当であろう。なお、長い睡眠時間が生活習慣病と関連する背景ついては、その生理学的機序は明らかとなっていない。また、睡眠時間が長いことは、疾患の原因としてではなく、随伴する症状として生じる可能性も考えられるがこれに関する検証は行われていない。

表2. 睡眠障害と生活習慣病の関連メカニズム

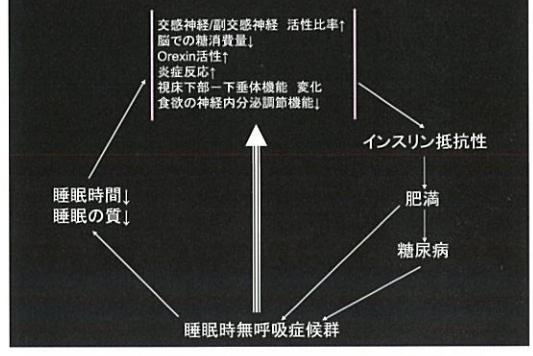

不眠に対する対処法

不眠は、30日間以内の急性不眠と、それ以上の期間に亘って起こる慢性不眠との２つの範疇に分かれる。不眠は表３に基づいてその評価がなされる。慢性不眠患者のわずか15－20%のみが、原発性不眠で残り患者では睡眠障害と関連する疾患が認められるという。治療については、不眠によって日中にどのような障害が起こるかによってその必要性が決められる。上述したように、不眠がメタボリック症候群の諸構成要素を増悪させることが報告されているため、これら症候を示す患者では、それら諸問題の改善を目指して、より積極的な不眠の治療が望ましい。実際に不眠の患者に向き合ったときにその病歴や現状を詳細に聴取すべきであり、これが適切な治療につながる。本人のみならず同居もしくは床を共有するパートナーからの聴取も必要となり、これによって併存する身体・精神疾患の

特定が可能となる。特に睡眠日記などを書かせることで、睡眠の問題点が浮き彫りとなることが多く、病歴聴取に加えて睡眠日記の記載は一般内科医が行える重要な睡眠の評価手段となる。

表3　不眠の評価

病歴と検査―併存する身体・精神疾患の特定に有用である
・1日を網羅する睡眠歴の聴取（本人，同居人およびパートナーから）
・患者の睡眠の質に関して（同居人およびパートナーから）
睡眠習慣
日中の作業
嗜好品など（アルコール，タバコ，カフェインなどについて）
睡眠中のいびき，無呼吸，四肢の動きなどについて
・薬剤歴
睡眠日記
・2週間の睡眠に関する日記
（就床時間，起床時間，昼寝，睡眠潜時，夜間の覚醒回数，総睡眠時間，覚醒時の不機嫌）
・日中の症状
日中の眠気
昼寝の頻度
睡眠ポリグラフ計，睡眠潜時試験
・睡眠時無呼吸や周期性四肢運動障害が疑われたときに有用
・行動，精神薬理療法でうまくいかなかった場合に使用
アクチグラフィー（Actigraphy）
・ある一定期間に持続的に運動が欠如することが睡眠を意味していることを前提としている．通常，手首につける運動モニターで運動を監視する．
・不眠患者の睡眠パターンの評価に有用
・治療法の有用性の解析
・身体リズム異常の診断

（清水徹男：睡眠障害治療の新たなストラテジー，先端医学社，東京，2007より改変引用）

不眠の治療

根本的な考え方

不眠は、30日間以内の急性不眠とそれ以上の期間に亘って起こる慢性不眠との2つの範疇に分かれる。慢性不眠患者のわずか15－20%のみが原発性不眠で、残り患者では睡眠障害と関連する疾患が認められるという。不眠がメタボリック症候群の諸構成要素を増悪させることが報告されているため、これら症候を示す患者では、生活習慣病にかかわる諸問題の改善を目指して、より積極的な薬物も含めた包括的な治療が望ましい。

慢性不眠症に対する治療の基本は、不眠の原因にかかわらず生活習慣の規則性を可能な範囲で改善し、特に就眠・起床時間を一定範囲に保つように、無理なく持続可能なレベルで規則的な生活習慣をつけさせる。この時、就眠障害や中途覚醒があって朝の起床に困難を感じても一定の時間に必ず離床することが重要となる。一般臨床上、それらに加えて、特に入眠困難に対して薬物治療が必要となる場合が多い。睡眠薬の選択のために不眠のタイプを特定する必要がある。不眠は、①布団に入ってもなかなか寝付けない「入眠障害」、②途中で何度も目がさめる「中途覚醒」、③予定の起床時刻よりも早く目が醒めてしまう「早朝覚醒」、④熟眠した感じが得られない「熟眠障害」の4つのカテゴリーに分けられる。

非薬物療法

不眠治療については、専門家の多くが薬剤を使用しない治療から始めるように提言している。すなわち、弛緩療法と認知行動療法を6～24ヶ月に亘って行う方法である。運動はベンゾジアゼピン系薬剤と同等の効果を持つとの報告もある。またそれ以外に健康に良い影響を与え、不眠患者に有用となる。認知行動療法は初期コストが莫大となることや療法士が少ないこと、高齢者での有効性が低いことが難点であるが、有害事象が殆どないことが大きな利点となる。また後述する薬物療法との併用が可能である。一般臨床で行いやすい治療としては、刺激制御療法が挙げられ、入眠のためにすべきこと、すべきでないことを具体的に挙げて守らせるやりかたである。認知行動療法で行う患者指導の具体的な項目を列記しておく（表4）。同時に前述した睡眠日記を書かせて、更なる改善点を見出して助言を行なうと効果的となる。カフェインやアルコールなどの摂取についても注意が必要となる。性格によっては就眠前に緊張して却って眠りにくくなる人もいるため注意の強さは人によって加減することが重要である。

表4　認知行動療法でおこなう患者指導の具体的な項目

・眠たくなってから床に就くこと，眠たくないのに床に就いてはいけない
・眠る以外の目的でベッドまたは床の上で過ごさない：読書をしない，テレビを見ない，ものを食べない，嫌なことがあったからという理由で床に入らない，性生活に使用した場合にも，眠たくなかったら一度床から離れる
・およそ10分以上（60歳以上の場合は20分以上）入眠できなかったら床を離れ，リビングルームなどで自分なりにリラックスできることをおこない，眠気を感じたら再び床に就く
・何時間眠れたかにかかわりなく平日も休日も必ず同じ時刻に起床し，すみやかに太陽光に当たる
・日中は眠たくなっても昼寝はしない
・中等度の運動（睡眠前にはおこなわないこと）を励行
・睡眠前には明るい光，大食，カフェイン，タバコ，アルコールを避ける

（清水徹男：睡眠障害治療の新たなストラテジー，先端医学社，東京，2007，p.60より改変引用）

薬物療法

睡眠薬は、ベンゾジアゼンピン系薬物とそれら以外の非ベンゾジアゼンピン系薬物とに分けられる。表5のように消失半減期から分類された超短時間、短時間、中間、長時間作用型の4種類に分類される。入眠困難には、超短時間あるいは短時間作用型の睡眠薬を投与し、中途覚醒や早朝覚醒にはそれぞれ中間型、長時間作用

型の薬剤を投与する。不眠症で多い精神生理性不眠の患者では不安感や緊張感が強いため、抗不安作用や弛緩作用の強い薬剤が効果的となる。最近、よく使われる非ベンゾジアゼピン系薬剤のゾルピデムやゾビクロンではこれら作用を殆ど持たないため、有害事象は少ないものの不安感や緊張感の強い不眠患者での有効性は低い。ただ、精神依存の危険性、翌日への持ち越し効果や健忘、脱力の頻度は少なく、呼吸抑制や転倒なども少ないため、高齢者でも比較的安心して投与可能な点は大きな魅力である。

最近、メラトニン受容体作動薬であるラメルテオン（商品名ロゼレム）が上梓された。これは睡眠前にメラトニン分泌が上昇することで深部体温の低下など体内リズムを調節し入眠が誘発される作用を有することが知られている。メラトニン受容体を刺激することで固有の睡眠－覚醒リズムを調節するように働きかけ、生理的な睡眠をもたらすとされる薬剤で、既存の睡眠薬のように鎮静作用や抗不安作用によって睡眠を導入する薬剤ではない。国内臨床試験では、睡眠潜時の短縮、睡眠時間の延長が認められ、薬剤服用中止によるめまいや不安もなかったと報告されている。

超短時間作用型
ゾルピデム（マイスリー®）
ゾピクロン（アモバン®）
トリアゾラム（ハルシオン®）
←短時間作用型→
ブロチゾラム（レンドルミン®，レンドルミンD®）
エスタゾラム（ユーロジン®）
エチゾラム（デパス®）
ロルメタゼパム（ロラメット®，エバミール®）
リルマザホン（リスミー®）
←中間作用型→
ニトラゼパム（ベンザリン®，ネルボン®）
ニメタゼパム（エミリン®）
エスタゾラム（ユーロジン®）
フルニトラゼパム（サイレース®，ロヒプノール®）
←長時間作用型→
フルラゼパム（ベノジール®，ダルメート®）
ハロキサゾラム（ソメリン®）
クアゼパム（ドラール®）

入眠困難	中途覚醒	早期覚醒
熟眠感の欠如		

表5　各睡眠薬の特徴
（清水徹男：睡眠障害治療の新たなストラテジー，先端医学社，東京，2007，P. 66より改変引用）

睡眠薬使用のこつ

基本的な考え方として、入眠困難に対しては、薬剤の持ち越し効果で日中の眠気・ふらつき・脱力感・倦怠感症状などの残存が見られにくい超短時間あるいは短時間作用型の睡眠薬を第一選択薬として投与する。そのなかでも睡眠薬の耐性や依存性の生じにくい非ベンゾジアゼンピン系でω1選択性のゾルピデム（商品名マイスリー）やゾビクロン（商品名アモバン）を第一選択薬として投与する。筋弛緩作用は理論上なく、ふらつき・転倒の心配、さらに、夜間の呼吸抑制の危険性も軽減される。さらにアルコールとの相互作用もない。ゾルピデム投与で、通常みられる睡眠時の血圧低下の欠如した（non-dipper型）不眠患者が、健常人で見られる睡眠時血圧低下型（dipper型）に転換したとの報告もある。

中途覚醒や早朝覚醒の治療には服薬後の一定時間の効果持続が必要となるため、症状の発現時間に合わせて、それぞれ中間型、長時間作用型の薬剤を投与する。しかし、実際はそれら薬剤の中途覚醒や早朝覚醒の改善効果が弱いことから、持ち越し効果のない超短時間作用型の薬剤を深夜２－３時前に追加服用する方法が報告されてきている。

ただし、超短時間作用型薬剤を、入眠障害に対する頓服使用薬とするのは避けるべきである。すなわち、服用時には不眠は改善するが、非服薬時にはかえって寝付かれなくなることが多いためである。このため、超短時間作用型薬剤を一定期間使用している患者での薬剤離脱を図る場合には、より長時間の薬剤に変更した後に投与中止をおこなうよう心がけたい。

高齢者の治療や肝・腎機能の低下している患者では、薬物代謝の遅延・体重減少などの要因で、特に少量からの治療開始が望まれ、その投与量で効果得られないと判断した時点で漸増するほうが安全である。高齢者への投薬の結果起こりうる最も大きな懸念のひとつが転倒とその結果起こる骨折である。ただし現在繁用される睡眠薬服用で転倒危険率は上昇せず、睡眠障害そのものが不眠による排尿回数の増加などが転倒危険率を上昇させるとの報告もある。

最近、生理的な睡眠を誘発するメラトニン受容体作動薬であるラメルテオンは使用可能となったため、睡眠障害に対する不安感の少ない患者では、規則的な生活習慣の奨励とともに、睡眠時間前にラメルテオン（商品名：ロゼレム）投与を行うのも理にかなった投与法と考えられる。

末梢動脈疾患（PAD）の診断と意義

大阪市立大学大学院医学研究科　代謝内分泌病態内科学
福本真也

Significance and Diagnosis of peripheral arterial disease

Shinya Fukumoto, M.D., Ph.D.
Department of Metabolism, Endocrinology, and Molecular Medicine,
Osaka City University Graduate school of Medicine

Patients with atherosclerotic peripheral arterial disease (PAD) require management of the entire body and localized area of the lower limbs. PAD is a manifestation of systemic atherosclerosis; patients with PAD are at a high risk for ischemic events in the coronary and cerebral arteries and all-cause mortality. Therefore, these patients require preventive intervention for systemic atherosclerosis. Moreover, localized treatment for lower limb PAD requires team medical effort and multimodality therapy to avoid lower extremity amputation. The success or failure of PAD treatment depends on the early diagnosis of PAD, which is most important. Here, I have outlined diagnostic approaches for PAD and their significance that even non-specialists who treat PAD treatment should be aware of.

Key Words : Atherosclerosis , PAD, ASO, ABI

要　旨

Atherosclerotic peripheral arterial disease（PAD）患者には、全身と下肢局所に対する２つのマネージメントが必要である。全身のアテローム性動脈硬化症の１部分症であるPADは、冠動脈や脳動脈の虚血性イベントの発症や総死亡のhigh riskグループであり、そのため、全身のアテローム性動脈硬化症に対する予防的治療介入が必要である。また、下肢PADの局所治療に関しては、下肢切断を回避するために、チーム医療や集学的治療が必要となる。こういったPAD診療の成否を決める重要なポイントは、まず早期にPADを診断することである。本稿では、PAD診療の非専門スタッフでも知っておくべき、PAD診断の方法とその意義について概説する。

はじめに

末梢動脈疾患（peripheral arterial disease, PAD）とは、脳動脈と冠動脈を除く全ての動脈を対象とし、急性あるいは慢性に経過する、主に閉塞性の動脈疾患を示す広い疾患概念である。しかし、臨床上最も多く遭遇するのは、四肢（特に下肢）の慢性閉塞性動脈疾患であり、下肢の慢性閉塞性動脈疾患には閉塞性動脈硬化症（ASO）と、バージャー病、血管炎、膠原病等があるものの、欧米ではバージャー病の発症は殆ど無く、血管炎や膠原病等による末梢動脈疾患の症例も少ないため、PADは下肢ASOとほぼ同義として扱われていることが多い。本稿でもPADは下肢ASOと同義として扱う。PADの診断と治療の世界的標準ガイドラインは2007年に発刊されたTrans-Atlantic Inter-Society Consensus（TASC）II[1]である。近年

におけるエビデンスの蓄積と技術の進歩により内容が若干古くなり、間もなく第3版が出版されると考えられるが、いまだにPAD治療に役立つ最も優れたガイドラインである。米国心臓病学会財団（ACCF）と米国心臓協会（AHA）によるガイドラインはTASCと互いに同調しているが、ACCF/AHAガイドラインが最近のエビデンスの蓄積を踏まえて2011年に改訂[2]されたので、本稿ではTASC IIと改訂ACCF/AHAガイドラインを踏まえてPADの診断の意義、方法と病態を概説する。

PADの診断意義

PADの診断は2つの点で重要である。1つ目は当然のことながら、肢局所の虚血症状に対する治療戦略のためである。PADでは、間歇性跛行や安静時疼痛・難治性潰瘍といった虚血症状によってADLやQOLは低下し、難治性潰瘍や壊疽に伴う感染症や低栄養状態は時に患者の命を危機に曝す。下肢が切断に至れば、その切断端が中枢側になればなるほどその後の歩行獲得率は低下し、運動能力の低下は患者の予後を更に悪くする。早期に適切な治療戦略を立て肢の虚血を軽減・解除するためには、虚血の有無、病変部位、重症度の診断が重要となる。2つ目は動脈硬化症のハイリスク群を見つけることである。PADは全身の動脈硬化症の1部分症であるために、他の動脈硬化症との合併率が高く[3]、心血管・脳血管イベントや総死亡のハイリスク群であることが明らかになっている[1,2]。また、PAD患者は脳血管疾患や冠動脈疾患を持つ患者群よりも更に冠動脈・脳動脈の虚血性イベントと血管死を生じやすいことが報告されており[4]（図1）、全身の動脈硬化症が特に進行した状態であると考えられる。即ち、PADに対する診断は、全身の動脈硬化症ハイリスク群をイベント発症前に見つけ出し治療介入するための絶好の機会であり、そしてイベント予防のための最後のチャンスと捉えるべきである。以下にPAD診断方法と、関連する病態について述べる。

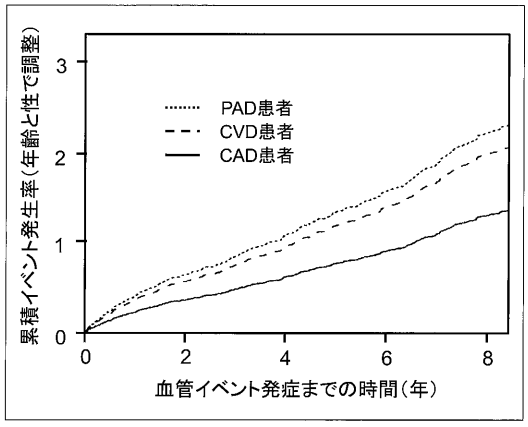

図1．アテローム血栓症の各疾患群における血管イベント発生曲線

血管イベント；虚血性冠動脈イベント、虚血性脳卒中、血管死。イベントカーブは年齢と性で調整されている。CAD, coronary artery disease; CVD, cerebrovascular disease; PAD, peripheral arterial disease.（文献[4]より改変引用）

1）下肢病変の局所診断

PADの重症度分類としてFontaine分類やRutherford分類が使われることもあるが、TASCではその予後や治療法の共通性から、よりシンプルに分類し、Fontaine分類II度の間歇性跛行であるIC（intermittent craudication）と、III度の安静時疼痛とIV度の潰瘍・壊疽を合わせたCLI（critical limb ischemia）の2段階に分類されている。しかし、逆に上記の症状が有るからといってPADとは限らない。間歇性跛行を来たす原因疾患は腰部脊柱管狭窄症の方が圧倒的に多いし、安静時疼痛の原因が有痛性末梢神経障害であることや、難治性潰瘍や壊疽も糖尿病性神経障害や感染の合併によって引き起こされていることも多いからである。PADの治療戦略を立てるためには、まずPADの診断をし、次にその主要病変部位と重症度を診断する必要がある。血流や血管の状態を検査する方法は近年ますます発達し様々な検査法があるが、臨床的に最小限必要な検査を挙げる。

①視診・触診

下肢PADを疑う症状があれば、まず下肢の色調変化確認と動脈の触診を行う。動脈は

鼠径部、膝窩部、足背部、足関節内踝背側部（後脛骨動脈）で左右同時に触診し、左右差、脈の振幅の大きさを評価する。ここで、おおよその診断と狭窄・閉塞部位が想定できる。動脈が触知可能であれば、90%以上の確率でPADは否定的である[1]。虚血症状部位と一致する動脈拍動の消失や左右差は、PADを疑うのに十分な所見である。しかし、動脈バリエーションによる先天性拍動欠損が、後脛骨動脈では0～0.2%と少ないのに対し、足背動脈では10%前後ある[5]ことに注意を要する。

②Ankle brachial pressure index（ABI）・Toe brachial pressure index（TBI）測定

ABIは足関節収縮期圧（足背動脈と後脛骨動脈のどちらか高い方）/上肢収縮期圧（左右どちらかの高い方）として計算され、非侵襲的であり、PAD診断に対して感度・特異度も高いことから日常臨床に多用される。糖尿病や慢性腎不全ではメンケベルグ型中膜石灰化動脈硬化をきたして硬くなるため、圧迫によって血流を遮断することが困難（noncompressible）となり、ABIが偽性高値となる。ABI＞1.4にはこのようなこのような著明な石灰化病変を来したnoncompressible arteryが含まれると考えられる。しかし、ABIが正常範囲であっても注意が必要である。血管の狭窄病変による足部血圧低下の度合いと石灰化病変の兼ね合いによってはABIが様々な値をとることが考えられるからである。臨床的にPADが疑われてもABIが正常範囲内である場合、足趾上腕血圧比（TBI）の測定が推奨される。足趾の動脈は石灰化による影響を受けにくいため、TBIを合わせて測定することでABIの偽性正常化～偽性高値を判別できる。近年、脈波伝導速度（PWV）や心臓 - 足首血管指数（CAVI）といった簡便な動脈硬化検査機器が全国の病院や診療所で広く導入されており、それらの機器ではABIとTBIも同時に測定が可能であるため、機器があれば常に両者を測定するべきである。腸骨動脈の単独狭窄は、安静時に末梢の血圧低下を来さないことがあり、安静時ABIで診断できないもう一つの病態である。この場合、運動負荷後のABI低下が診断の助けになるとされるが[1]、PAD患者は虚血性心疾患を合併することが多い[3]ため、運動負荷時には十分な注意を要する。むしろ下記に示す血管エコー検査の方が非侵襲的で診断能力は高い。

③画像診断

画像検査は、通常、血行再建を前提としておこなわれる。血行再建を前提としない場合は、非侵襲的な血管エコー検査が有用である。血行再建を前提とした場合、特に造影剤アレルギーや腎機能低下が無い症例における必要最小限の検査は、multi-detector row computed tomography（DMCT）を用いたCTアンギオグラフィー（CTA）である。CTAは、血管内治療（endovascular therapy; EVT）や外科的血行再建術（バイパス術や血栓内膜摘除術）の適応決定に必要な、病変部位の局在や拡がり、血管石灰化等の情報を得るために非常に有効である。このCTAの情報を基に、バイパス手術に必要な詳細な血管情報（鮮明な側副血管情報、圧較差、run-off状況等）を得る必要がある場合や、あるいはEVTを兼ねて、血管造影検査（IA-distal subtraction angiography；IA-DSA）が行われる。

アレルギーや腎機能障害等で造影検査ができない場合には他の画像検査が必要となる。MRIによる動脈イメージング検査（MRA）は、石灰化病変を評価できない等CTAよりも情報量が少なく、造影MRAで用いられるガドリウム含有造影剤は腎機能低下者では禁忌（全身性線維硬化症を来す）となっているため、CTAよりも造影MRAを選択する理由というのは臨床的にはあまり無い。また、MRAでは造影剤を用いないで非侵襲的に血管像を構築できるところに大きなメリットがあるものの、現在の非造影MRAでは膝下末梢部の動脈病変に対する解像度が低いことが弱点である。PADにおけるMRAの意義は、腎機能低下等で造影剤が使えず、かつ膝よりも中枢側病変が疑われた場合や、あるいは中枢側病変を否定するために、非造影MRAでスクリーニングができることにある。血管エコー検査は非侵襲的に繰り返し行えるため、造影検査ができない場合のPAD診断に役立つ。また、動脈の評価のみではなく、バイパ

ス術用の自家静脈の確認ができる等、PAD診療における用途は広い。しかし、術者の技術に左右されることが多く、下腿3分岐以下の狭窄・閉塞病変のために側副血行路が発達している場合には血管像が複雑となり診断が困難になることや、石灰化病変に弱いこと、広範囲の動脈像を表せない等の問題点があり、一般的には血管エコー検査のみで血行再建術等の治療方針の決定はできない。今後の技術の向上により、非造影MRAや血管エコーがより有効な検査になることが期待される。

④機能的検査

経皮酸素分圧（Transctaneous oxygen tension, $TcPO_2$）と皮膚還流圧（Skin perfusion pressure, SPP）：CLIに対する診断としては、その重症度判定や、潰瘍治癒の予測、下肢予後の判定、治療効果判定を目的に、$TcPO_2$やSPPを測定する。$TcPO_2$とSPPの原理や測定方法は他書に譲るが、ここではその特徴を説明する。両者ともに末梢器官である皮膚の微小循環を非侵襲的に評価する有効な検査方法である。どちらも重症下肢虚血の臨界値は30mmHgである。創傷治癒時にはより多くのエネルギーと酸素が必要になるため、潰瘍が治癒するためには、SPPで45mmHg以上、$TcPO_2$で40mmHg以上あることが望ましいとされる。SPPと$TcPO_2$の測定値の意義の違いは、SPPが皮膚組織の動脈還流圧を主に反映するのに対して、$TcPO_2$は動脈還流圧以外に末梢の循環・酸素化に関連する他の要因（年齢、血管の硬さ、糖尿病、自律神経障害、腎機能低下、低栄養、貧血等）の影響を総和した、実際に皮膚が置かれている酸素化状況を表している点である6-8)。$TcPO_2$を測定し、皮膚の酸素化に影響を及ぼす要因に対して総合的に対応することは、下肢治療の効果を高めることにつながると考えられる。我々は、間歇性跛行患者を中心とする患者群で、$TcPO_2$を腓腹部と足背部において同時に測定し、それぞれの部位で還流動脈の有意狭窄とは独立して$TcPO_2$に影響を及ぼす要因について検討しているが[7,8]、腓腹部では、高齢、糖尿病、糖尿病性自律神経障害、腎機能低下が、還流血管（後脛骨動脈系）とは独立して皮膚酸素化を低下させる要因であった。同様に、足背部では、血管の硬さ、高齢、貧血、腎機能低下が、還流血管（前脛骨動脈系）とは独立して皮膚酸素化を低下させる要因であった。即ち、高齢者、糖尿病患者、慢性腎臓病（CKD）患者では、難治性潰瘍や壊疽の治療を行う時に、それ以外の患者に比べてより高い動脈還流圧が必要であり、貧血は必ず解決すべき問題であることを改めて示している。

2）ハイリスク群としてのPAD診断

冒頭でも述べたようにPADは動脈硬化症のハイリスク群であり、その診断は重症血管イベントを予見し、予防的治療介入をするためにも重症である。PAD患者の内20～50%は無症候性とされるが[1]、ABI＜0.90で診断された無症候性PADは症候性PADと同等に、総死亡または心血管・脳血管の虚血性イベントの発症リスクが高いことが報告されている[9]。また、ABIが低くなればなるほど総死亡や重度の血管イベントの発症リスクが増加することも示されている[9]。このように、ハイリスク群としてのPAD診断にもABIは有効である。

2011年に改訂されたACCF/AHAガイドライン[2]では、PAD疑いとして安静時ABIの測定をすべき条件として、①労作性下肢症状（間歇性跛行）、②難治性潰瘍、③65歳以上、④50歳以上で喫煙歴か糖尿病を持つことを挙げ、この内1つでもあてはまればABIを測定することを推奨している。ドイツの大規模疫学調査[9]において、症候性あるいは無症候性を合わせたPAD患者が65歳以上に21%もいたことを受け、2005年度版のABI測定推奨年齢70歳を2011年度版では65歳に引き下げている。また、今回のガイドラインの改定では、心血管イベントや総死亡とABIとの関連を検討したメタ解析[10]の結果を受けて、ABIにあらたなグレードが追加された。ABI値は従来0.91-1.40が正常とされていたが、0.91-0.99を境界域としたことである（図2）。これは、ABI;0.91-0.99から既に総死亡リスクが上昇することに由来する（図3）。境界域の患者には、PADの狭窄病変が進行し始めたばかりのものも含まれるであろうし、動脈の狭窄病

変が進行していても中膜石灰化病変との兼ね合いで偽性に境界域に留まっている患者もいるだろう。無症候の境界域患者に対する治療方針についてはまだ何も決まったものがなく、境界域の患者に対する抗血小板薬の使用については有効性が確立していないとのことで推奨はされていない。境界域患者への抗血小板薬による治療介入の意義については今後の課題であるが、糖尿病、喫煙、高血圧、脂質異常症といった動脈硬化症のリスク因子に対する管理を行うべきであるということに疑いはない。

ABI	判定
<0.9	異 常
0.91 – 0.99	境界域
1.00 - 1.40	正 常
>1.40	異 常

図2．Ankle brachial pressure index（ABI）の判定基準
ABIの新たな判定基準。ACCF/AHAガイドライン（2011年改訂版）より。

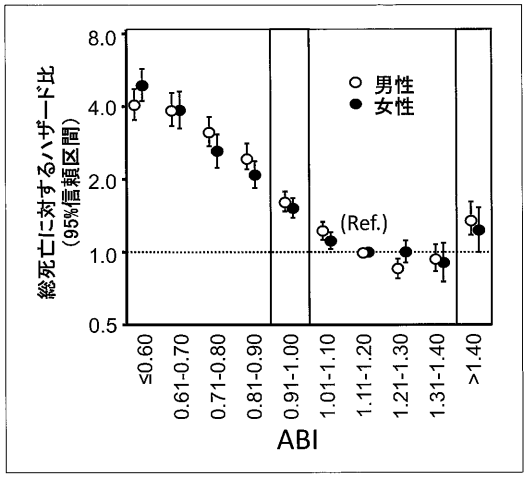

図3．Ankle brachial pressure index（ABI）と総死亡リスク
ABI値の総死亡に対する男女別ハザード比。16報のコホート研究のメタ解析による結果。ABI 1.11-1.20のリスクを基準として、総死亡に対するベースライン時のABI値のハザード比（95%信頼区間）が示されている。（文献[10]より改変引用）

まとめ

PADの診断は、下肢病変の局所治療のためばかりではなく、動脈硬化症ハイリスク群としての全身管理のためにも重要である。PADの治療は、局所治療と全身管理において、予防的治療から侵襲的治療まで、同時進行的連携と経時的連携によって、様々な分野の診療科や職種が関わる。結果として多科・多業種が関わるのではなく、計画的に多科・多業種が関わり、情報と方針を共有することをチーム医療といい、チーム医療と集学的治療によって下肢切断は49～85%減らすことができるとされる。しかし現実的にチーム体制が整っている施設はそれ程多くはない。まずはPAD診断とその意義についての共通認識を持つところから始めたい。

Reference

1）Norgren L, Hiatt WR, Dormandy JA, et al.: Inter-Society Consensus for the Management of Peripheral Arterial Disease（TASC II）. J Vasc Surg 45 Suppl S: S5-67, 2007.

2）Rooke TW, Hirsch AT, Misra S, et al.: 2011 ACCF/AHA Focused Update of the Guideline for the Management of Patients With Peripheral Artery Disease（updating the 2005 guideline）: a report of the American College of Cardiology Foundation/American Heart Association Task Force on Practice Guidelines. J Am Coll Cardiol 58: 2020-2045, 2011.

3）Bhatt DL, Steg PG, Ohman EM, et al.: International prevalence, recognition, and treatment of cardiovascular risk factors in outpatients with atherothrombosis. JAMA 295: 180-189, 2006.

4）Achterberg S, Cramer MJ, Kappelle LJ, et al.: Patients with coronary, cerebrovascular or peripheral arterial obstructive

disease differ in risk for new vascular events and mortality: the SMART study. Eur J Cardiovasc Prev Rehabil 17: 424-430, 2010.

5) Schroll M, Munck O: Estimation of peripheral arteriosclerotic disease by ankle blood pressure measurements in a population study of 60-year-old men and women. J Chronic Dis 34: 261-269, 1981.

6) Kizu A, Koyama H, Tanaka S, et al.: Arterial wall stiffness is associated with peripheral circulation in patients with type 2 diabetes. Atherosclerosis 170: 87-91, 2003.

7) Mima Y, Fukumoto S, Ueno H, et al.: Different effects of diabetic autonomic neuropathy on regional transcutaneous oxygen tension in patients with peripheral arterial disease. Osaka City Med J 56: 27-36, 2010.

8) Ueno H, Fukumoto S, Koyama H, et al.: Regions of arterial stenosis and clinical factors determining transcutaneous oxygen tension in patients with peripheral arterial disease. J Atheroscler Thromb 17: 858-869, 2010.

9) Diehm C, Allenberg JR, Pittrow D, et al.: Mortality and vascular morbidity in older adults with asymptomatic versus symptomatic peripheral artery disease. Circulation 120: 2053-2061, 2009.

10) Fowkes FG, Murray GD, Butcher I, et al.: Ankle brachial index combined with Framingham Risk Score to predict cardiovascular events and mortality: a meta-analysis. JAMA 300: 197-208, 2008.

頸椎前方除圧固定術・椎弓拡大形成術の長期治療成績

弘道会　守口生野記念病院　脳神経外科[*1]
弘道会　萱島生野病院　脳神経外科[*2]
西川　節[*1]、金　安明[*2]、正村清弥[*1]、中西愛彦[*2]、
國廣誉世[*1]、有馬大紀[*1]、生野弘道[*1]

Long-term outcome of anterior decompression and fusion, or expansive laminoplasty for treatment of cervical myelo-radiculopathy

Misao Nishikawa, M.D., Ph.D.[*1], An-Myong Kim, M.D.[*2],
Seiya Masamura, M.D.[*1], Naruhiko Nakanishi, M.D.[*2],
Noritsugu Kunihiro, M.D.[*1], Hironori Arima, M.D.[*1],
Hiromichi Ikuno, M.D.[*1]
Department of Neurosurgery Moriguchi-Ikuno Memorial Hospital, Koudoukai Health System[*1]
Department of Neurosurgery Kayashima-Ikuno Hospital, Koudoukai Health System[*2]

We reported long-term outcome of anterior decompression and fusion (ADF), and expansive laminoplasty (ELP). We examined the clinical course and causes of occurring cervical myelo-radiculopathy in the cases followed by another surgery.

Materials and Methods: 120 cases which underwent modified trans-unco-discal approach (TUD) with iliac bone graft, or ELP using spinous process or ceramic spacers were investigated over 5 years, following neurological symptoms and Japanese Orthopedics Association (JOA) score. 12 which needed additional operation were examined about its clinical course and causes of occurring of myelo-radiculopathy.

Results: Neurological symptoms, JOA score improved in 111 out of 120 patients (93%), and worsened in 9 patients (8%). There was no significant difference in the rate of improvement of neurological symptoms, JOA score among all groups. There was no significant difference of improvement rate of neurological symptoms and JOA score between all groups. The pathogenesis in which those cases needed re-operation were 1) not enough decompression laterally, 2) remaining or developing of instability, and 3) adjacent inter-vertebral lesions. The improvement of neurological symptoms after second operation is less than the one after the first operation.

Conclusions: ADF and ELP have high rate of improvement of neurological symptoms and JOA score. It is important to choose the appropriate operative methods according to the characterization of each case. We should perform ADF for appropriate lesion. The problems about adjacent lesion after ADF were still remaining. Appropriate decompression laterally in ELP for the cases with ossification of longitudinal ligament should be performed. If the cases have the instability, complete stabilization should be obtained.

Key words : anterior decompression and fusion, cervical spine, expansive laminoplasty, JOA score, long-term outcome

論文要旨

著者の行ってきた頸椎前方除圧固定術、正中縦割式椎弓拡大形成術は、神経症状とJOA scoreに良好な改善率を示した。前方除圧固定術と椎弓拡大形成術を比較して、長期治療成績に明らかな違いはみられなかった。

著者らによる頸椎前方除圧固定術、正中縦割式椎弓拡大形成術が行われた例の内12例（4.3%）に再手術が行われた。

椎弓拡大形成術では、充分に外側まで減圧することが重要である。不安定性のある例では、早期に高率に新たな脊髄圧迫病変によって神経症状が悪化し、再び手術が必要になった。このように不安定性のある例では、不安定性のある椎間に椎弓拡大形成を行う際に、一期的に後方からの固定を考慮してもよいのではないかと思われた。前方除圧固定術では固定した隣接椎間の問題は未だに重要な問題である。

緒　言

変形性頸椎症、椎間板ヘルニア、後縦靭帯骨化症による脊髄・神経根症状に対してさまざまな外科手術治療方法が開発されており、本邦では、前方除圧固定術と椎弓拡大形成術が主におこなわれてきた。それぞれの手術方法の長期治療成績も報告されている[1-25]。いずれの手術方法もその治療成績は良好である[2-4, 8, 11, 13, 15, 17-22, 25]。1994年以来、著者らは変形性頸椎症、後縦靭帯骨化症に対して現在まで一貫して2椎間までの前方からの圧迫要素のある例には前方除圧固定術をmodified trans-unco-discal approach[5, 10, 16, 25]で行うこと、3椎間以上の病変を有した症例には正中縦割式の椎弓拡大形成術[11, 12, 15, 22]を第1選択の手術方法として治療を行ってきた。

著者らの行ってきた前方除圧固定術と椎弓拡大形成術後に5年以上の経過観察ができた例における長期治療成績を報告した。各術式の治療成績を比較した。再手術を行った例の臨床像、再び手術を要した病態を検討し、初回手術における注意点、今後の課題を考察した。

対　象

対象は、1994年から2006年までに、著者らの同一の治療チームによって、変形性頸椎症、頸椎椎間板ヘルニア、後縦靭帯骨化症による脊髄・神経根症状に対して前方除圧固定術あるいは正中縦割式の椎弓拡大形成術が行われ、術後5年以上が経過し、現在も外来で経過観察できている120例（男性78例、女性42例）である。頸椎椎間板ヘルニアが32例、椎間板ヘルニアに骨棘などの骨性変化の加わった変形性頸椎症68例、後縦靭帯骨化症20例である。再手術例の検討に際しては、2012年4月までの手術例、278例を対象とした。これらのうち12例で再手術が必要になった。

方　法

初回の手術の適応は、神経根症状あるいは脊髄症状が認められ、Japanese Orthopedics Association（JOA）score（最高得点17点）が13点未満、保存的加療で神経症状の改善のえられなかった例とした。手術前後、術3～6ヵ月後に、JOA score、2D-CTとMRIを評価した。その後半年毎に神経症状とJOA scoreを、1年毎にMRIを評価した。各評価時点でのJOA scoreからrecovery rate（R.R.）＜（術後のポンイトー術前のポイント／最高得点（JOA: 17,）－術前のポイント）×100（%）＞を算出した。不安定性のために再手術を要した症例を経験したことから、retrospectiveに初回手術前の頸椎ダイナミックx-rayを再び検討した。そこで、椎体後面が隣接する椎体に対して、前屈、中間位、後屈で2mmをこえて変位する場合を不安定性があると定義した。

初回の手術方法としては、前方除圧固定術では modified trans-unco-discal approach（TUD）[5, 10, 16, 25]による椎間板の除去、骨棘の切除による頸髄・神経根の減圧と腸骨の自家骨移植ある

いはケージの挿入を行っており、後方からは正中縦割式の椎弓拡大形成術（椎弓拡大には、棘突起あるいはセラミックスペーサーを使用している）を行った[15, 22]。1997年５月以降の症例には、椎弓拡大形成術において椎弓拡大の際の両側の溝を、減圧の幅が両側に22mm以上になるように厳重に計測して作成してきた。

再手術の適応は、新たな神経症状が出現しており、その神経症状が新たに出現した神経圧迫病変によるものであること、保存的加療で神経症状の改善がえられなかったこととした。

結　果

術後経過観察期間は、５年から17年（平均14年）であった。前方除圧固定術68例、うち１椎間の固定を28例に、２椎間の固定を40例に、椎弓拡大形成術を52例に行った。手術が行われた年齢は全体の平均 62.6 歳、前方除圧固定術61.5歳、椎弓拡大形成術64.0歳であった。１椎間の前方除圧固定術を行った群の手術時平均年齢は57.5歳で、他の群より有意に低かった。手術適応となった最も多い神経症状・所見はいずれの群でもC5以下の脊髄症状であり、最も多い原疾患は変形性頸椎症であった（Table１）。次いで頸椎椎間板ヘルニア、後縦靭帯骨化症の順であった。

Table 1 : Clinical feature on the operation

	Gender (M/F)	Age (mean)	The most N. F.	and Cause
Total:120	78/42	62.6 y.o.	Myelopathy up to C5	spondyrosis
ADF: 68	41/27	61.5 y.o.	Myelopathy up to C5	spondyrosis
1 level: 28	16/12	57.5 y.o*	Myelopathy up to C5	spondyrosis
2 level: 40	25/15	64.3 y.o	Myelopathy up to C5	spondyrosis
PDL : 52	37/15	64.0 y.o.	Myelopathy up to C5	spondyrosis

Abbreviations: N.F. = neurological symptoms and findings,
ADF= anterior decompression and fusion,
PDL= posterior decompression and laminoplasty.
* : significantly high ($P < 0.05$) compared with the other group.

＜神経症状の変化＞（Table２,３）

術６ヵ月後には、全体で115例（96%）で神経症状は改善しており、５例（４%）で不変であり、悪化した例はなかった。前方除圧固定術をおこなった68例中、66例（97%）で神経症状は改善しており、２例（３%）で不変であった。１椎間の前方除圧固定術を行った群（28例）では、27例（96%）で神経症状は改善しており、１例（４%）で不変であった。２椎間の前方除圧固定術を行った群（40例）では、39例（98%）で神経症状は改善しており、１例（３%）で不変であった。正中縦割式の椎弓拡大形成術を行った 52 例中、49例（94%）で神経症状は改善しており、３例（６%）で不変であった（Table２）。術６ヵ月後の時点では、神経症状の悪化した例、再手術を行った例はなかった。

最近の診察時（術後５年後から17年後）には、全体で111例（93%）で神経症状は改善した状態のままで、９例（８%）で悪化していた。これら９例に対して再手術を行った。前方除圧固定術を行った68例のうち、63例（93%）で神経症状は改善したままの状態で、神経症状が悪化した５例（７%）で再手術を行った。１椎間の前方除圧固定術を行った28例のうち、26例（93%）で神経症状は改善しており、神経症状が悪化した２例（７%）で再手術を行った。２椎間の前方除圧固定術を行った40例のうち、37例（93%）で神経症状は改善したままの状態で、神経症状が悪化した３例（８%）で再手術を行った。正中縦割式の椎弓拡大形成術を行った52例のうち、48例（92%）で神経症状は改善したままの状態であり、神経症状の悪化したこれら４例（８%）に再手術を行った。神経症状が悪化したために再手術を要した例の率は、各術式群間で比較してみると、各群間に有意な差はみとめられなかった。

Table 2 : Neurological symptoms 6 months after surgery

	Improved	Unchanged	Deteriorated	Re-Op.
Total:120	115 (96%)	5 (4%)	0	0
ADF:68	66 (97%)	2 (3%)	0	0
1 level: 28	27 (96%)	1 (4%)	0	0
2 level: 40	39 (98%)	1 (3%)	0	0
PDL : 52	49 (94%)	3 (6%)	0	0

Abbreviations: ADF= anterior decompression and fusion,
PDL= posterior decompression and laminoplasty

Table 3 : Neurological symptoms
The most recent

	Improved	Unchanged	Deteriorated	Re-Op.
Total: 120	111 (93%)	0	9 (8%)	9(8%)
ADF: 68	63 (93%)	0	5 (7%)	5 (7%)
1 level: 28	26 (93%)	0	2 (7%)	2 (7%)
2 level: 40	37 (93%)	0	3 (8%)	3 (8%)
PDL : 52	48 (92%)	0	4 (8%)	4(8%)

Abbreviations: ADF= anterior decompression and fusion,
PDL= posterior decompression and laminoplasty

＜前方除圧固定術・椎弓拡大形成術の術前後（術６ヵ月後）のJOA score＞（Table４）

全体における術前のJOA scoreの平均は10.8で、術６ヵ月後の JOA scoreの平均は15.6であった。JOA scoreのR.R.は78.7% であった。前方除圧固定術を行った群における術前のJOA scoreの平均は11.0で、術６ヵ月後のJOA scoreの平均は15.8であった。JOA scoreのR.R.は80.0%であった。１椎間の前方除圧固定術を行った群の術前のJOA scoreは平均11.2で、術６ヵ月後のJOA scoreは平均16.0、R.R.は82.8%であった。２椎間の前方除圧固定術を行った群の術前のJOA scoreは平均10.8で、術６ヵ月後のJOA scoreは平均15.7、R.R.は79.0%であった。正中縦割式の椎弓拡大形成術を行った群の術前のJOA scoreは平均10.5で、術６ヵ月後のJOA scoreは平均15.2、R.R.は72.3%であった。これらの群間で、術前後のJOA score、JOA scoreの改善率（R.R.）に有意な差は認められなかった。

＜術前と最近の診察時のJOA scoreの比較＞（Table４）

最近の診察時（術後５年後から17年後）には、全体でJOA scoreの平均は14.8であった。初回手術前のJOA scoreと比べてR.R.は64.5%であった。前方除圧固定術をおこなった群の最近の診察時のJOA scoreの平均は14.9であった。手術前のJOA scoreと比べてJOA scoreのR.R.は65.0% であった。正中縦割式の椎弓拡大形成術を行った群の最近の診察時におけるJOA scoreは、14.6で、手術前のJOA scoreと比べてR.R.は63.1%であった。最近の診察時におけるJOA scoreは、いずれの群でも術６ヵ月後よりも低くなる傾向があった。

Table 4 : JOA score（total）

		6 months after surgery		The most recent	
	Pre-op. JOA score	JOA score.	R.R.(%)	JOA score	R.R(%)
Total	10.8 ±1.5	15.6 ±1.4	78.7 ±2.4	14.8 ±1.6	64.6 ±1.8
ADF	11.0 ±1.6	15.8 ±1.5	80.0 ±2.6	14.9 ±1.7	65.0 ±1.7
1 level	11.2 ±1.4	16.0 ±1.6	82.8 ±2.5	15.4 ±1.8	72.4 ±1.6
2 level	10.8 ±1.6	15.7 ±1.4	79.0 ±2.7	14.6 ±1.5	61.3 ±1.8
PDL	10.5 ±1.5	15.2 ±1.5	72.3 ±2.5	14.6 ±1.5	63.1 ±1.9

Abbreviations:
JOA score= Japanese Orthopedics Association score (full: 17 points)
R.R.= recovery rate (%)
ADF= anterior decompression and fusion,
PDL= posterior decompression and laminoplasty

＜合併症＞

合併症は、前方除圧固定術を行った例のうち、ホルネル症候群を２例に、左第5頸髄神経根症状（左上肢の挙上困難）を１例に認められた。いずれも一過性で、術後６ヵ月後には消失した。椎弓拡大形成術を行った例のうち、頑固な後頸部軸性痛が１例にみられた。この例では第２から第７頸椎まで椎弓拡大形成を行っていた。術後、両側の第６頸髄神経根症状が悪化した例が１例にみられた。これらの症状は術後約６カ月で消失していた。合併症発生率は全体で4.2%、前方除圧固定術を行った群では4.4%、椎弓拡大形成術を行った群では3.8%であった。これらの群間の合併症発生率に有意な差はみられなかった。

＜再手術症例＞（Table５）

初回手術後の経過観察期間は、0.5年から17年（平均８年）であった。前方除圧固定術を118例に行っており、そのうち１椎間に対する手術を44例に、２椎間に対する手術を74例に行った。椎弓拡大形成術を160例に行った。再手術が行われたのは、278中12例（4.3%）であった。男性９例、女性３例であった。初回手術時の患者の年齢は、平均61.0歳（49歳から72歳）であった。原疾患は変形性頸椎症７例、椎間板ヘルニア４例、連続型の後縦靭帯骨化症１例であった。再手術を行った例の初回手術は、前方除圧固定術２椎間が４例、１椎間が２例、椎弓拡大形成術が６例であった。手術適応となった

神経症状・所見は全例が脊髄症状であった。

Table 5 : Clinical features: before and after first operation

	Age on Op.	Gender	Diagnosis	N.F.	First Op.	JOAs	R.R. (%)
Case 1	62	male	OPLL	Myelopathy	ELP C3-6	9 - 14	62.5
Case 2	54	male	Spondylosis	Myelopathy	ADF C4/5	9 - 15	75.0
Case 3	62	male	Spondylosis	Myelopathy	ADF C4/5, 5/6	8 - 15	77.8
Case 4	69	female	Spondylosis	Myelopathy	ELP C3-6	8 - 15	77.8
Case 5	60	male	Disc hernia/Spondylosis	Myelopathy	ADF C4/5, 5/6	7 - 14	70.0
Case 6	49	female	Disc hernia	Myelopathy	ADF C5/6	8 - 16	88.9
Case 7	63	male	Spondyosis	Myelopathy	ELP C3-6	7 - 15	80.0
Case 8	67	male	Spondylosis	Myelopathy	ELP C3-6	8 - 14	66.7
Case 9	52	male	Disc hernia/Spondylosis	Myelopathy	ADF C5/6, 6/7	8 - 16	88.9
Case 10	54	female	Disc hernia	Myelopathy	ADF C3/4, 4/5	8 - 16	88.9
Case 11	72	male	Spondylosis	Myelopathy	ELP C3-6	8 - 15	77.8
Case 12	65	male	Spondylosis	Myelopathy	ELP C3-6	8 - 15	77.8

Abbreviations: N.F.= neurological findings, JOAs= Japanese Orthopedics Association score (full: 17 points), R.R.= recovery rate %, OPLL= occification of longitudinal ligament, ADF= anterior decompression and fusion, ELP= expansive laminoplasty,

＜再手術を要した病態と再手術方法＞（Table 6）

１椎間の前方除圧固定術後に隣接した１椎間に新たな脊髄圧迫病変が出現した１例（Case 6）に前方除圧固定術を追加した。隣接する２椎間に新たな脊髄圧迫病変化が生じた１例（Case 2）に椎弓拡大形成術を追加した。２椎間の前方除圧固定術後に隣接椎間に新たな脊髄圧迫病変が出現した４例（Case 3 , 5 , 9 ,10）に椎弓拡大形成術を追加した。

椎弓拡大形成術後に前方からの脊髄圧迫病変の出現によって脊柱管の狭窄が生じた１例（Case 7）に前方除圧固定術を行った。椎弓拡大形成術後に前方からの脊髄圧迫病変が出現し、さらに不安定性によって脊髄症状が悪化したと思われる２例（Case 4 ,11）に前方除圧固定術を行った。椎弓拡大形成術後に新たに多椎間にわたって前後からの脊髄圧迫病変がみられた１例（Case 1）に椎弓切除を行った。新たな脊髄圧迫病変と不安定性がみられた２例（Case 8 ,12）に椎弓切除術に後方側方固定を行った。

Table 6 : Clinical features: before and after re-operation

	Causes of Op.	Time on Op.	Additional Op.	JOAs	R.R.%
Case 1	enlargement of OPLL	11 years	laminectomy C2-7	8 - 11	37.5
Case 2	adjacent lesion	10 years	ELP C3-6	11 - 14	50.0
Case 3	adjacent lesion	9 years	ELP C3-6	11 - 14	50.0
Case 4	re-stenosis & instability	3 years	ADF C5/6	10 - 14	57.1
Case 5	adjacent lesion	4 years	ELP C3-6	10 - 14	57.1
Case 6	adjacent lesion	7 years	ADF C4/5	10 - 15	71.4
Case 7	re-stenosis	5 years	ADF C5/6	10 - 15	71.4
Case 8	re-stenosis & instability	4 years	laminectomy C2-6, PF2/3/4	9 - 14	62.5
Case 9	adjacent lesion	8 years	ELP C3-5	10 - 15	71.4
Case 10	adjacent lesion	8 years	ELP C3-6	11 - 15	57.1
Case 11	re-stenosis & instability	2 years	ADF C5/6	9 - 15	75.0
Case 12	re-stenosis & instability	1.5 years	laminectomy C2-6, PF2/3/4	9 - 14	62.5

Abbreviations: JOAs= Japanese Orthopedics Association score (full: 17 points), R.R.= recovery rate %, ADF= anterior decompression and fusion, ELP= expansive laminoplasty, PF= posterior fusion using instrumentation

＜再手術を要した病態別の再手術までの期間＞

後縦靭帯骨化症の症例では11年、固定した隣接椎間に新たに脊髄圧迫病変が生じて再手術となった例では平均7.7年（４－10年、S.D. 3.0）、新たな脊髄圧迫病変に不安定性を伴った例では平均2.6年（1.5－４年、S.D. 0.7）であった。新たな脊髄圧迫病変に不安定性を伴った例の再手術までの期間は、その他の例の平均8.1年（４－11 年、S.D. 3.5）よりも有意に短期間であった。

＜原疾患、再手術を要した病態別のJOA score、R.R.＞（Table 7）

再手術を行った12例全例で、術後の神経症状は幾分なりとも改善した。初回の手術前のJOA scoreの平均は８（７－９）で、術後の平均は15（14－16）であった。平均のR.R.は77.7%（S.D. 7.8）であった。再手術前のJOA scoreの平均は9.8（8－11）で、再手術後のJOA scoreの平均は14.1（11－15）、R.R.は59.7%（S.D. 8.5）であった。再手術後のJOA scoreのR.R.は、初回手術後のJOA scoreのR.R.よりも有意に低かった。

１椎間に前方除圧固定術を行った例のうち再手術を要した例は２例（4.0%）、再手術前のJOA scoreの平均は10.5で、再手術後のJOA scoreの平均は14.5、R.R. 61.5% であった。２椎間に前方除圧固定術を行った例に再手術を要した例は４例（5.9%）、再手術前のJOA scoreの平均は10.5で、再手術後のJOA scoreの平均は

14.5、R.R. 61.5%であった。JOA scoreのR.R.は、各群間で有意な差はみられなかった。

椎弓拡大形成術を行った例のうち、初回手術時に2mmをこえる不安定性を認めていた例は18例、そのうち新たな脊髄圧迫病変の出現と不安定性の為に脊髄症状の悪化を認めた4例（22.2%）に再手術を要した。この4例の再手術前のJOA scoreの平均は9.3で、再手術後のJOA scoreの平均は14.3、R.R. 64.9%であった。椎弓拡大形成術を行った例のうち初回手術時に不安定性を認めていなかった例は142例、そのうち新たな脊髄圧迫病変の出現を認めたために再手術を要した例は2例（1.4%）、再手術前のJOA scoreの平均は9.0で、再手術後のJOA scoreの平均は13.0、R.R. 50.0%であった。2mmをこえる不安定性のあった例（P<0.01）において有意に高く再手術を行った（Table 3）。

Table 7 : The rate of re-operation and outcome after re-operation

	Re-Op.	JOAs and R.R.(%) of re-Op. Cases Pre-	Post-	R.R.
Total: 278	12 (4.3%)	9.8	14.1	59.7
ADF: 118	6 (5.1%)	10.5	14.5	61.5
1 level: 44	2 (4.5%)	10.5	14.5	61.5
2 level: 74	4 (5.4%)	10.5	14.5	61.5
PDL : 160	6 (3.8%)	9.2	13.8	58.9
Instability + (2 mm<): 18	4 (22.2%)**	9.3	14.3	64.9
Instability − : 142	2 (1.4%)	9.0	13.0	50.0*

Abbreviations: ADF= anterior decompression and fusion,
PDL= posterior decompression and laminoplasty
* : significantly low (P < 0.05) compared with the other group.
** : significantly high (P < 0.01) compared with the other group.

再手術後のJOA score の R.R.は、初回に椎弓拡大形成術を行った際に不安定性を認めていなかった例（P< 0.05）で有意に低かった。方法に記したごとくに1997年5月以降、手術方法に改良を加えて以来、後縦靭帯骨化症の例で、再手術を要した例はいまのところない。

症例1（Case 1）

73歳の後縦靭帯を有する男性である。11年前に四肢の筋力低下、知覚障害の脊髄症状が出現し、セラミックスペーサーを用いた正中縦割式の椎弓拡大形成術を行った。術後、神経症状は改善し、JOA score 9から14と改善していた。しかし、2006年春から、再び四肢の筋力低下、歩行障害と知覚障害の脊髄症状が悪化し、JOA score：8も悪化した。初回の椎弓拡大形成を施した椎弓間の頭尾側の黄色靭帯の肥厚と、脊柱管外側の骨の増生による頸髄への圧迫所見が認められた（Fig. 1）。

軸椎の椎弓尾側半分から第7頸椎の椎弓切除を行った。術後、脊柱管は拡大されており、頸髄への圧迫は消失した（Fig. 1）。術後は神経症状とJOA score：11も改善しているが、深部感覚の障害は残存している。

症例2（Case 2）

64歳の男性で、10年前に変形性頸椎症による歩行障害と右上肢の筋力低下、知覚障害の脊髄症状と右上肢神経根症状に対して、第4/5頸椎間に前方除圧固定術を行った。術後、神経症状は改善し、JOA score 9から15と改善していた。平成23年冬から歩行障害と両上肢の知覚障害の脊髄症状が再び出現し、JOA score 11と悪化した。前回の手術の隣接椎間にあたる第3/4頸椎、第5/6頸椎間の椎間板ヘルニアがみられ、脊柱管の再狭窄と頸髄への圧迫所見が認められた（Fig. 2）。

第3－5頸椎のセラミックスペーサーを用いた正中縦割式の椎弓拡大形成術を行った。両上肢に軽度しびれ感が残存し、JOA score 14となっている。

症例3（Case 7）

68歳の男性で、5年前に変形性頸椎症による四肢の筋力低下、歩行障害と四肢の知覚障害の脊髄症状に対して、第3－6頸椎に棘突起を用いた正中縦割式の椎弓拡大形成術を行った。術後、神経症状は改善し、JOA score 7から15と改善した。しかし、平成22年夏から歩行障害と両下肢の知覚障害の脊髄症状と神経根症状が再び出現し、JOA score 10と悪化した。第4/5頸椎間の椎間板ヘルニアと、脊柱管背側の軟部組織の肥厚によって頸髄が圧迫されている所見が認められた（Fig. 3）。

第4/5頸椎間に腸骨からの自家骨移植による前方除圧固定術を行った。両下肢にわずかな

しびれ感を残して神経症状は改善し、JOA score 15と改善した。術3ヶ月後には、椎体の骨癒合は良好で、頸髄への圧迫所見はなくなった。さらに、頸椎のalignmentは良好となり、脊柱管背側の軟部組織の肥厚も消失した（Fig. 3）。

考　察

今回の検討で、前方除圧固定術、椎弓拡大形成術をおこなった群で、手術時年齢、術前神経症状、術前後の神経症状の改善率、術前と最近の診察時のJOA score、術前と最近の診察時のJOA score の改善率（R.R.）に有意な違いはなかった。これらのことから前方除圧固定術、椎弓拡大形成術で、長期治療成績に違いはないといえた。しかし、いずれの群でも長期間の経過観察中にJOA scoreは低くなる傾向があるといえた。これは、加齢の変化や加齢とともに新たな病変が出現してくるなどの理由によるものと推察できた[26]。

著者らの治療チームで行ってきた前方除圧固定術・椎弓拡大形成術は、他の報告と同様に良好な治療成績を達成しているといえた[2-4, 8, 11, 13, 15, 17-22,25]。また、いずれの群間でも合併症発生率に有意な差はみられなかった。著者らの治療チームで行ってきた前方除圧固定術・椎弓拡大形成術の合併症発生率は、他の報告と同様の率であった[2-4, 8, 11,13,15,17-22,25]。これらのことから著者らによる前方除圧固定術、椎弓拡大形成術は安全に行えているといえるとともに、著者らの手術方法の選択は適切であったと思われた。

前方除圧固定術と後方からの手術の治療成績を比較した報告がある[27]。この報告のなかでも、神経症状、病態によって多少の差はあるものの、全体として前方除圧固定術と後方減圧術に治療成績の差は示されなかった[27]。文献検索では、前方、後方の手術をprospectiveに比較した報告はなく、著者の今回の検討においても手術方法による治療成績の優劣は付け難い。Hukudaらの報告では、神経症状、画像所見、病態等によって治療法が症例によって選択されている[27]。現況では手術方法の選択は、神経症状、画像所見、病態等症例に応じて、各施設の最も得意な手術方法も鑑みた上、適宜、手術方法を選択するべきであると考えられる。

椎弓拡大形成術の後、再手術を要した6例のうち1例（症例1、Case 1）は後縦靭帯骨化症で、骨化の悪化のために減圧が不十分となり、頸髄への圧迫が再発したものであった（Fig. 1）。後縦靭帯骨化の進行による神経症状の再発は報告されている[27]。初回の手術において椎弓外側の減圧が不十分であったために、後縦靭帯の骨化病巣の増大によって頸髄の減圧効果がなくなってしまったと考えている。1997年5月以降は、椎弓拡大の減圧の幅を22mmとなるように厳重に計測しながら手術するようにしてきた。以後、後縦靭帯骨化症の例で再手術を要した例はない。このことから、後縦靭帯骨化症における椎弓拡大形成術では、充分に外側まで椎弓を拡大することが重要であると推察できた。

椎弓拡大形成術の後、再手術を要した1例（症例3（Case 7））では新たな前方からの圧迫病変が出現したために前方除圧固定術をおこなった。椎弓拡大形成術の後、再手術を要した残りの4例（Case 4, 8, 11,12）は新たな脊髄圧迫病変の出現と不安定の認められた例である（Fig. 2）。後方からの減圧がうまくいっても不安定性が進行してきたために椎間板ヘルニアが出現してきたり、不安定性のためにさらに脊髄症状が悪化したものと推察された。症例3（Case 7）（Fig. 2）では、これらに加えて椎弓を拡大した部分の脊柱管内に軟部組織の増生が生じて、頸髄を圧迫したために脊髄症状が再発したと考えられた。これら3例の症状悪化は初回手術より平均2.5年と他の例よりも早期に症状の悪化がみられた。これに対する対策として椎弓拡大形成術を行うにあたって、不安定性が存在するような例では、instrumentationを用いた後方固定も考慮すべきではないかと考える。早期に神経症状の悪化がみられることから椎弓拡大形成術と一期的後方からの固定を考慮してもよいのではないだろうか。Houtenらは、椎弓切除術に不安定性のある椎間にlateral mass platingを用いた後方側方固定を加えて良好な成績を報告した[28]。最近では、頸椎の不安定性に対して後方からlateral mass screw、transarticular screwによる後方側方固定が行

われている。しかし、現状のinstrumentation systemでは、頸椎横突起を剥離、展開する必要があり、後頸筋群の温存が難しく、術後の頸椎の運動制限、頸部痛の出現が懸念さる。低侵襲的に行えるinstrumentation systemの開発が望まれるところである。

椎弓拡大形成術を行った例のうち、初回手術時に不安定性を認めていなかった2例の再手術後のR.R.は他の群に比べて有意に低かった。これら2例はいずれも経過中に転倒事故をおこしており、このために頸髄に不可逆的な損傷が加わっていたために、症状の改善が思わしくなかったと思われた。

前方除圧固定術を行い、追加手術を要した6例（Case 2, 3, 5, 6, 9, 10）はいずれも隣接椎間に新らたに脊髄圧迫病変が出現した例である。症例2（Case 2）はその代表例である（Fig. 2）。固定椎間の隣接椎間の問題は未だに重要な問題である。欧米で行われている人工椎間板（arthroplasty）が、新たな展開を生むかもしれない[29]。著者らは、前方からの除圧固定は2椎間までにとどめるのが良いのではないかと考えている[30]。しかし、前方アプローチが良いか、後方アプローチが良いかについては未だに議論の多いところである[31-33]。

まとめ

著者らの行ってきた前方除圧固定術と椎弓拡大形成術後に5年以上の経過観察ができた例における長期治療成績を報告した。著者の行ってきた頸椎前方除圧固定術、正中縦割式椎弓拡大形成術は、神経症状とJOA scoreに良好な改善率を示した。前方除圧固定術と椎弓拡大形成術を比較して、長期治療成績に明らかな違いはみられなかった。

12例の再手術を要した例において、再手術を行った例の臨床像、病態を検討し、初回手術における注意点、今後の課題を考察した。椎弓拡大形成術では、充分に外側まで減圧することが重要である。不安定性のある例では、早期に高率に新たに脊髄圧迫病変によって神経症状が悪化し、再び手術が必要になった。このように不安定性のある例では、不安定性のある椎間に椎弓拡大形成を行う際に、一期的に後方からの固定を考慮してもよいのではないかと思われた。前方除圧固定術では固定した隣接椎間の問題は未だに重要な問題である。

Conflict of interest: none

この論文の内容の一部は第26回　日本脊髄外科学会（2011年6月、静岡）ならびに第65回近畿脊髄外科研究会（2012年3月、大阪）において発表されたものである。

この論文の内容は、社会医療法人 弘道会 倫理委員会2012-A-1で承認を得たものである。

文　献

1. Baba H, Chen Q, Uchida K, et al: Laminoplasty with foraminotomy for coexisting cervical myelopathy and unilateral radiculopathy: a preliminary report. Spine 21 : 196-202, 1996.
2. Chiba K, Ogawa Y, Ishii K,et al: Long-term results of expansive open-door laminoplasty for cervical myelopathy－average 14-year follow-up study. Spine 15 : 2998-3005, 2006.
3. Goto T, Takami T, Ohata K, et al: Hydroxyapatite laminar spacers and titanium miniplates in cervical laminoplasty. J Neurosurg 97（3 Suppl）: 323-329, 2002.
4. Hase H, Watanabe T, Hirasawa Y, et al: Bilateral open laminopalsty using ceramic laminas for cervical myelopathy. Spine 16 : 1269-1276, 1991.
5. Hakuba A: Trans-unco-discal approach; A combined anterior and lateral approach to cervical discs. J Neurosurg 45 : 284-291, 1976.
6. Hirabayashi K, Satomi K: Operative procedure and results of expansive open-door laminoplasty. Spine 13 : 870-876, 1988.
7. Hirabayashi K, Toyama Y, Chiba K: Expansive laminoplasty for myelopathy in ossification of the longitudinal ligament.

Clin Orthop Relat Res. 359 : 35-48, 1999.
8. Isu T, Kamada K, Konayashi N, et al: The surgical technique of anterior cervical fusion using bone grafts obtained from vertebral bodies. J Neurosurg 80 : 16-19, 1994.
9. Isu T, Monoshima S, Takeda M, et al: A surgical technique for vertebral disc for cervical disc disease. Acta Neurochir (Wien) 140 : 267-273, 1998.
10. 岸　廣成, 白馬　明：頸椎症に対する前方側方合併到達法－Trans-unco-discal approach (TUD法). 脳神経外科20 : 843-848, 1992.
11. Koyama T, Handa J: Cervical laminoplasty using apatite breads as implants Surg Neurol 24 : 663-667, 1985.
12. 黒川高秀, 津山直一, 田中弘美：棘突起縦割法頸椎脊柱管拡大術. 別冊整形外科. 2 : 234-240, 1982.
13. Lee TT, Manzano GB, Green BA: Modified open-door cervical expansive laminoplasty for spondyrotic myelopathy: operative technique, outcome, and predictors for gait improvement. J Neurosurg. 86 : 64-68, 1997.
14. Marin-Benlloch JA, Maruenda-Paulino JI, Barra-Pla A, et al. Expansive laminoplasty as method for managing cervical multiple spondyrotic myelopathy. Spine 28 : 660-664, 2003.
15. Morimoto T, Matsuyama T, Hirabayashi H, et alT: Expansive laminoplasty for multiple cervical OPLL. J Spinal Disord q0: 296-298, 1997.
16. 小原　進：頸椎前側方椎体削開術, 脊髄・脊椎の外科, 医学書院：232-238, 1998.
17. Ogawa Y, Toyama Y, Chiba K, et al: Long-term results of expansive open-door laminoplasty for ossification of the posterior longitudinal ligament of the cervical Spine. J Neurosurg Spine 1 : 168-164, 2004.
18. Saruhashi Y, Hukuda S, Katsuura A, et al: A long-term follow up study of cervical spondyrotic myelopathy treated by "French window" laminoplsty. J Spinal Disord 12 : 99-101, 1999.
19. Satomi K, Ogawa J, Ishii Y, et al: Short-term complications and long-term results of expansive open-door laminoplasty for cervical stenotic myelopathy. Spine J 1 : 26-30, 2001.
20. Seichi A, Takeshita K, Ohishi I, et al: Long-term results of double laminoplasty for cervical stenostic myelopathy. Spine 26: 479-487, 2001.
21. Shiraishi T, Fukuda K, Yato Y, et al: Results of skip laminoplasty-minimum 2-year follow up study compared with open-door laminoplasty Spine 28 : 2667-2672, 2003.
22. Takayasu M, Takagi T, Nishizawa T, et al: Bilateral open-door cervical expansive laminoplasty with hydroxyapatite spacers and titanium screws. J Neurosurg 96 (1 Suppl) : 22-28, 2002.
23. Tomita K, Kawahara N, Toribatake Y, et al: Expansive midline T-saw laminoplasty (modified spinous process-splitting) for the management of cervical myelopathy. Spine 23 : 32-37, 1998.
24. Williams RC: Anterior cervical fusion utilizing autograft from the cervical vertebrae. Neurosurgeons. 11 : 339-342, 1992.
25. 山本　茂：頸椎症性脊髄症における前方側方合併到達法 (trans-unco-discal approach) の手術所見ならびに術後成績. 大阪市医学会雑誌 32 : 411-425, 1983.
26. Yagi M, Ninomiya K, Kihara M, et al: Long-term surgical outcome and risk factors in patients with cervical myelopathy and a change in signal intensity of intramedullary spinal cord on Magnetic Resonance imaging. J Nuerosurg Spine 12: 59-65, 2010.
27. Hukuda S, Mochizuki T, Ogata M, et al: Operations for spondyrotic myelopathy: a comparison of the results of anterior and

posterior procedures. J Bone Joint Surg Br 67 : 609-615, 1985.

28. Houten JK, Cooper PR: Laminoplasty and posterior cervical plating for multilevel cervical spondyrotic myelopathy and ossification of the posterior longitudinal ligament: effects on cervical alignment, spinal cord compression, and neurological outcome. Neurosurgery 52 : 1081-1087, 2003.
29. Coric D, Nunley P, Guyer R, et al: Prospevtive, randomized study of cervical arthoplasty: 269 patients from the KineflexiC artificial disc investigation device exemption study with a minimum 2-year follow-up. J Neurosurg Spine 15: 348-358, 2011.
30. 西川　節, 金　安明, 正村清弥, 井上　剛 中西愛彦, 他: 頸椎前方除圧固定術・椎弓拡大形成術の長期治療成績：術後5年以上の経過観察ができた症例の検討. 脊髄外科 26: 221-226, 2012.
31. 岩崎喜信, 飛騨一利, 小柳　泉, 秋野　実, 阿部　弘：頸部脊椎症の長期予後－術後3年以上の経過観察例の検討. Spinal Surgery 6: 7-14, 1992.
32. 平林　洌：頸椎症性脊髄症治療の進歩と課題. 日脊会誌11: 172-186, 2000.
33. 井須豊彦：頸椎症、頸椎椎間板ヘルニアに対する手術選択. Jpn J Neurosurgery 11: 453-460, 2002.

西川他論文附図（1）

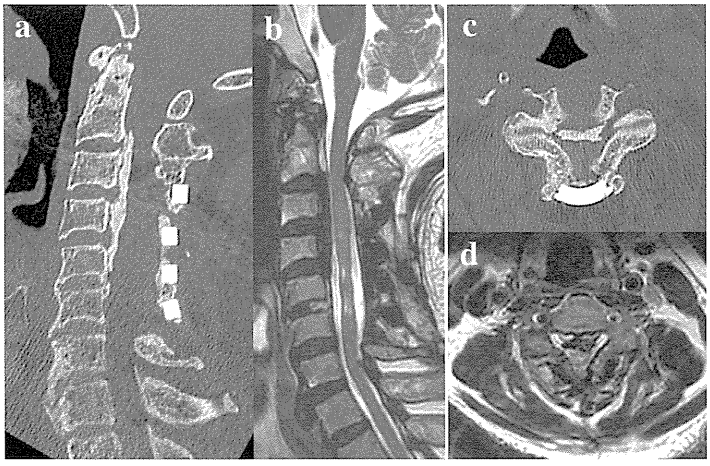

Figure 1
Sagittal reconstructed CT image and T2 weighted MRI showed that spinal canal at midline was expanded (a and b), but axial CT image and T2 weighted MRI demonstrated the narrowing of spinal canal laterally due to enlargement of ossification of longitudinal ligament and compression for the cord (c and d).

Post-operative sagittal and axial reconstructed CT images demonstrated that C2-7 laminectomy was performed and there is no compression for the cord (e and f).

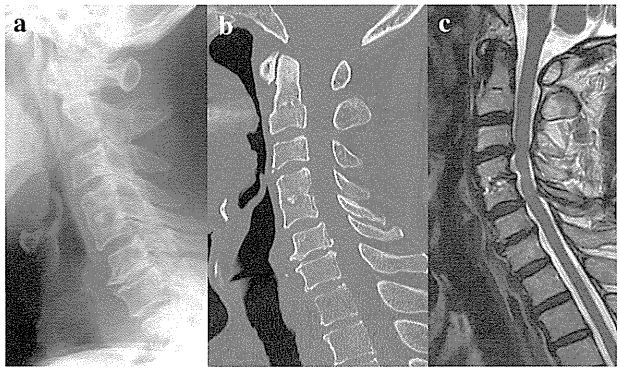

Figure 2
Cervical spine x-ray and sagittal reconstructed CT image showed the condition after anterior decompression and fusion at C4/5 level (a and b). T2 weighted sagittal MRI demonstrated the compression for the cord at C3/4 and 5/6 due to adjacent lesions (c).

西川他論文附図（2）

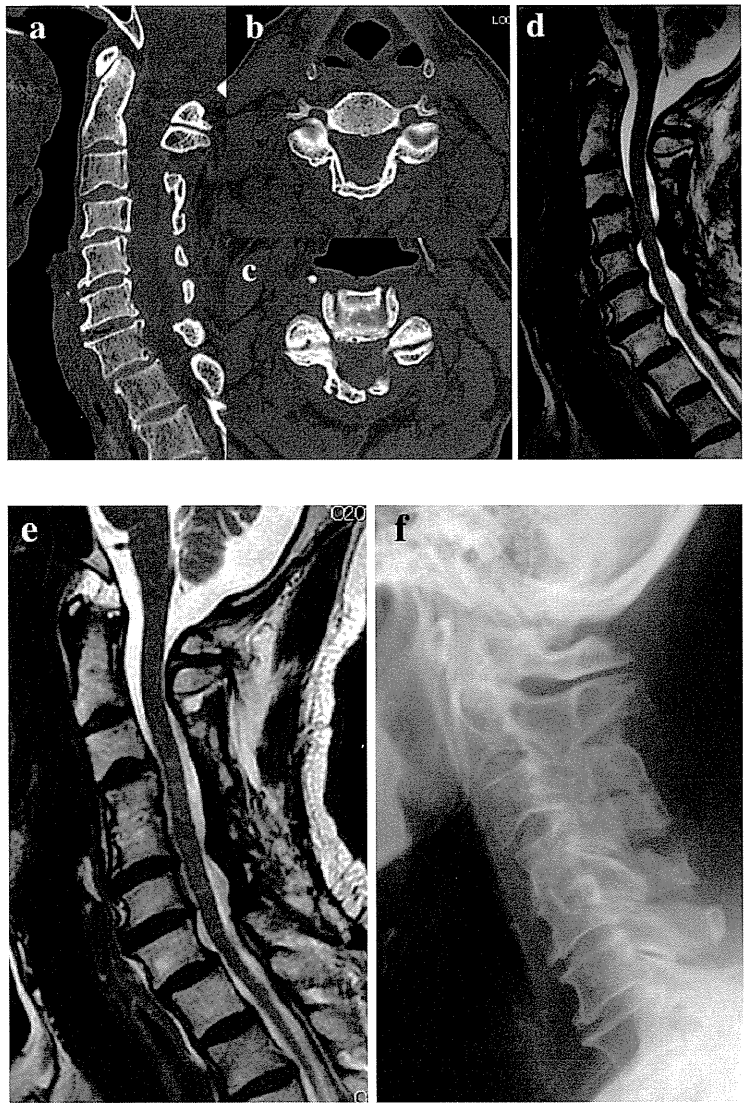

Figure 3
Sagittal and axial reconstructed CT images showed the condition after expansive laminoplasty, there was no compression for the cord, however there was listhesis at C4/5 (a, b and c). Sagittal T2 weighted MRI demonstrated the disc hernia and thickness of soft tissue dorsally at C4/5 level, and compression for the cord (d). Post-operative sagittal T2 weighted image and plain cervical spine x-ray showed that the anterior decompression and fusion was performed at C4/5 level, the thickness of soft tissue disappeared, and there was no compression for the cord (d and e).

診断が困難であった結核性頸部リンパ節炎の１例

弘道会　浪速生野病院　耳鼻咽喉科
久保正治

景岳会　南大阪病院　耳鼻咽喉科[※1]
JR大阪鉄道病院　耳鼻咽喉科[※2]
景岳会　南大阪病院　呼吸器内科[※3]
景岳会　南大阪病院　病理診断科[※4]
宮田啓史[※1]、森　彰之[※1]、恒川宜子[※2]、神畠　陽[※3]、小林庸次[※4]

A case of tuberculous cervical lymphadenitis was difficult to diagnose

Masaji Kubo, M.D.
Department of Otolaryngology, Naniwa-Ikuno Hospital

Hirohumi Miyata, M.D.[※1], Akiyosi Mori, M.D.[※1], Yosiko Tunekawa, M.D.[※2], Akira kamihata, M.D.[※3], Yasutsugu Kobayashi, M.D.[※4]
Department of Otolaryngology, Minami Osaka General Hospital[※1]
Department of Otolaryngology, Osaka General Hospital of West Japan Railway Company[※2]
Department of Respiratory medicine, Minami Osaka General Hospital[※3]
Department of Pathology, Minami Osaka General Hospital[※4]

A 42-year-old, stalwart man with a height of 181 cm and a weight of 96 kg visited our department with the chief complaint of a mass (40 mm×50 mm) in the right upper neck. The mass was located below the angle of the mandible of the right upper neck and was a solitary elastic hard lesion showing mild adhesion. Based on its local findings and cyst-like findings on computed tomography, the mass was considered as caused by branchiogenous neoplastic disease, and biopsy of the tumor was performed to remove a part of the tissue considered to be a cyst wall of the tumor. First, a pathological diagnosis of sarcoidosis was made, and then tuberculosis was suspected. However, more definitive diagnosis became necessary, leading to re-excision of the tumor tissue. Nevertheless, the specimen tested tubercle bacillus Gaffky negative, culture negative, and PCR negative. Moreover, a pathological examination of the specimen provided no definitive diagnosis, and a fistula with secretions remained postoperatively at the neck. For removal of the fistula and establishment of pathological diagnosis, neck dissection was performed to completely remove the tumor, which led to a pathological diagnosis of tuberculous lymphadenitis. Postoperative chemotherapy was performed and led to closure of the fistula of the neck and healing.

Key words : solitary tumor at the upper neck, complete removal, chemotherapy, QuantiFERON-TB-2G

要　約

42歳、181cm、96kgの頑丈な体躯の男性患者で右上頸部腫瘤の主訴で初診。腫瘤は右上頸部の下顎角後下方にあり、孤立性、弾性硬で癒着は軽度。局所の臨床所見、CTの嚢胞様像から鰓性腫瘍性疾患の疑い生検手術を行い、腫瘤の嚢腫壁と思われる組織を一部鉗除した。病理診断はサルコイド症が優先で次いで結核が疑われたが、更なる確定診断の必要から再度腫瘍組織切除の手術を行った。併し検体から結核菌ガフキー陰性、培養陰性、PCR陰性、さらに病理検査でも確診は得られず、術後には分泌物の絶えない瘻孔が頸部に残存したので、瘻孔摘出と病理診断確定目的で腫瘤全摘出のための頸部廓清手術を行った結果、結核性リンパ節炎の病理診断を得て、術後化学療法を実施することができ頸部の瘻孔も閉鎖し治癒した。

緒　言

頸部の腫瘤で耳鼻科咽喉科を受診する症例は比較的多く、疾患の種類も多彩であるだけに日常の診療では診断に臨んで留意すべき症状である。悪性、良性の腫瘍性疾患、サルコイド症、結核性炎症性疾患等があり、診断の遅れは治療の遅れともなり予後にも関わる場合もある。悪性の場合は原発性、悪性リンパ腫、転移性腫瘍が少なからず発生するだけに原病巣が明らかでない症例には速やかで、適切な検査の実施・診断が求められる。悪性腫瘍性疾患以外では注意を要する疾患には感染症の結核性リンパ節炎がある。近年は耳鼻咽喉科領域の結核疾患も珍しくなく、中でも頸部リンパ節結核の報告例も多い。本症例については主たる所見が頸部の腫瘤であったことから先ず良性の鰓性疾患を疑い、腫瘤壁の一部を切除する生検手術による検索から始めたことから、危惧された瘻孔を形成し確定診断が遅れ、結果的には腫瘤全摘出による病理診断からリンパ節結核が確定し、術後の化学療法の併用により完治した。

症　例

1．患者：42歳、男性、会社員。
2．初診：平成22年12月25日
3．主訴：右頸部腫瘤
4．現病歴：23年12月17日に右頸部腫瘤の存在を知る。顔を上方に向けると右頸部の突っ張る感じがする無痛性の腫瘤に気付いた。近くの内科医を受診し、唾液腺炎症性疾患の疑いにより抗生物質の投与を受けるも効果なく、当科へ紹介される。
5．既病歴：高血圧　5年前から内服治療中。
　歯周病（口腔内全体に歯槽骨吸収顕著）、右下顎第2小臼歯　歯牙腐蝕。
6．現症：右上頸部下顎角後下部で胸鎖乳突筋深部内側に50mm×40mmの腫瘤あり。（図1）孤立性、弾性硬で癒着は少ないが可動性の制限は軽度あり。腫瘤の被覆皮膚の発赤はなし。右総頸動脈の拍動は触れる。
7．体型・嗜好：身長181cm、体重96kg、飲酒（－）、喫煙（－）
8．検査：
　①画像検査―胸部単純X線検査―肺、縦隔正常（図2）（12月25日）
　　頸部CT（単）―癌転移か悪性リンパ腫（疑）（12月25日）
　　（造影）―1部壊死状―癌転移（疑）（図3）（1月11日）
　　Gaシンチ
　　右頸部に強い集積あり。悪性リンパ腫が疑われるが、癌転移も否定できない。（図4）
　②血液検査―WBC 65.0/μl, RBC 518×10^4/μl, Hb 16.0g/dl, Ht 45.9%, Plt 20.1×10^4/μl,
　　EOS 3.0%, MON 11.2%, LYM 25.9%,
　　Glu 114mg/dl, BUN 11.3mg/dl, Crea 1.0mg/dl, TG 192, GOT 39 IU/L, GPT 62 IU/L, Ch-E 465 IU/L, CRP 0.7mg/dl

9．経過

外来―平成22年12月25日から23年1月10日の間、抗生物質投与にて症状の推移をみる。特に治療効果なく頸部腫瘤の大きさ不変。

第1回入院―平成23年1月11日―同年1月22日

1回目手術：右頸部腫瘤生検手術（全麻）（1月12日）

嚢腫状腫瘤の被膜壁の一部組織を鉗除。淡黄色非粘調性内容液あり。

組織を検体として病理検索。

病理診断および所見：非乾酪性類上皮細胞性肉芽腫で、先ずサルコイド症、次に結核が疑われる。

2回目手術：再度頸部腫瘤生検（結核菌・PCR・組織診検索目的）、全麻（1月17日）

前回の手術創を広げ、組織切除、採取。

病理所見：―非特異的炎症所見で腫瘍、悪性所見、特異的病変なし。

結核菌検査：―**喀痰**　ガフキー　陰性（1/15）

培養　陰性、報告（3/2）

病巣組織　ガフキー　陰性（1/17）

培養　陰性、報告（3/2）

PCR：（－）（1月24日）

QuantiFERON-TB-2G（QFT）：（＋）（9月27日）

第2回入院（平成23年3月7日―同3月23日）

3回目手術：（3月7日）

頸部廓清手術による腫瘤全摘出術（全麻）

1月17日の手術後創部に瘻孔を生じ、分泌液の流出もあり腫瘤の病理診断確定の必要から瘻孔摘出を含めた腫瘤全摘出の目的で、頸部廓清手術を実施。50㎜×40㎜大の腫瘤を全摘出し得た。（図5）

病理診断―結核性リンパ節炎の疑い

所見―大きい腫大したリンパ節で、多発性の乾酪壊死巣があり、その周囲に類上皮細胞肉芽の増殖が認められ、多核巨細胞も見られる。異型リンパ球は見られず、一部でリンパ節の基本構造は保たれている。抗酸菌染色では陽性菌は確認できなったが結核性リンパ節炎が考えられる。（図6）

4回目手術：

術後血腫除去手術（全麻）（3月16日）

前回感染性術後瘻孔の併存する腫瘤摘出を目的とした頸部廓清術施行により、術後創部に血腫が生じ切開部の閉鎖が遅延したため、感染肉芽の除去および血腫除去手術施行。これにより創部は、内科による化学療法の効果と相俟って、腫瘤摘出創部は完全に治癒・閉鎖し（図7）、内科による化学療法は9月3日に終了した。

考　察

頚部リンパ節結核の感染経路は、扁桃・咽頭・喉頭などが感染の門戸となり頸部リンパ節の腫脹をきたす場合と、肺結核の初期感染後、肺門や縦隔リンパ節経由で上向性に頸部に波及する2通りが考えられている[1]。リンパ節結核のうち90%は頸部に出現し[2]、腫脹をきたすリンパ節の病型も多彩なだけに診断に苦慮することが多く、中でも頸部の悪性腫瘍との鑑別が重要である。頸部リンパ節結核の発生は両側性・片側性いずれにも生じるが今回の症例は片側で、各年齢は20－40歳代が多いとされ[3]、男女差では女性に多いとされている[4]。縦隔に病変のない頸部リンパ節結核のみの場合もあり診断は容易でない。頸部リンパ節に対する検査法として穿刺吸引細胞診（FNA）による方法や、検体からの培養・塗沫・PCR検査による[5]病巣からの結核菌の証明または病理組織学的方法が確定診断となる。頸部の画像診断においてもCT、MRI等の有利な検査法があるが、病期によって所見が異なる点を考慮すべきであり症例によっては石灰化・壊死状所見を呈する。結核感染の有無に関する検査で従来からのツベルクリン反応は有用であるが、BCGの影響を受けツベルクリンが陽性でも必ずしも結核菌感染を意味しないこともあり、感染者は感染後4－8週間は陰性であることや重症結核例には陰性のこともある[3]。一方、結核菌特異抗原によるインターフェロンγ放出試験QuantiFERON-TB-2G（QFT）はBCG接種の影響を受けることはなく、潜在性肺結核や肺外結核の補助診断に大きく貢

献しており、菌検査が行いにくい肺外結核の診断には必須の検査[8]とされ、著者らの症例にも実施し感染が明らかとなり病理診断の補助診断として有効であった。QFTについて西村は使用例で91%の陽性率と報告[7]し、永井は24例の実施例で95.7%の陽性率を報告[2]し検査価値を評価している。

頸部リンパ節から検体の採取可能例では、生検によって得られる組織の病理検査からの結核特有の所見が診断を確定する。しかし類似の病理所見を呈する疾患にサルコイド症があり、本症は肺・縦隔・頸部に好発し両肺門リンパ節が周知であるが、頸部や縦隔のリンパ節腫脹が結核かサルコイド症によるものかの鑑別が問題になる。生検による病理所見の確定に待つことに成るが、両者の病変部への生検手技の成否も重要で診断を左右する。縦隔の精査の場合は縦隔鏡による生検の方法も導入[9)、10]されているが、切除部位が正しければ正確な診断結果が得られ、結核・サルコイド症のみならず、良性・悪性腫瘍等の診断の鑑別に威力を発揮し、その後の治療の選択・実施に有利となる事は自明である。結核の病理組織の特徴はLanghans型巨細胞を伴う類上皮肉芽腫を形成し、中心部で乾酪壊死を認める。Ziehl-Neelsen染色で抗酸菌を証明することもある。頸部の腫瘍には悪性腫瘍即ち原発・転移性の癌、および悪性リンパ腫も発生することから鑑別の上除外することも重要であり、一方良性の先天性腫瘍（嚢胞）、炎症性疾患等多彩なことから各種検査を駆使しての診断の工夫が必要である。画像診断では、CTでは原発、転移性の癌、もしくは悪性リンパ腫と決定的ではなく、Gaシンチでも悪性腫瘍には集積が見られ、同様所見は結核・サルコイド症にも集積が見られることから結核の決定的診断所見ではなくGaシンチも万能ではない。

本例には、発病以来の病歴・現症から悪性リンパ腫も可能性があり、そして先天性腫瘍性疾患（鰓性腫瘍、嚢胞）、サルコイド症、次いで結核も否定できず、CT所見を参考に右頸部腫瘤の試験切除を実施した（1月12日）。1回目は切除標本不備な為、サルコイド症、次いで結核が疑われるepitheloid guranulmaと不確定な診断に終わった。再度の確診を期し頸部腫瘤の生検施行（1月17日）を行ったが、非特異的炎症所見のみで、今回の手術後は創部が閉じず瘻孔までが生じた。診断の遅れに加えて、瘻孔による開放創が生じたため瘻孔の摘出と確定診断のため3回目の手術の腫瘤全摘出術を行った（3月7日）。腫瘤全体が検体の為、今回の病理所見は類上皮細胞肉芽に加え、広範な乾酪壊死がみられ結核性リンパ節炎が強く疑われた。

第1回目の生検の病理診断でサルコイド症が優先の病理診断であったことからサルコイド症の補助診断としてアンジオテンシン変換酵素活性を調べたが9.8IU/Lで正常範囲示した。本検査の意義は本酵素がサルコイド症の類上皮細胞肉芽腫に豊富に存在し、しばしば著明な血清ACE活性の上昇をきたすこと[10]にある。一方、本例は悪性リンパ腫の可能性も否定できないことから疾患に反応する血清インターロイキン受容体（sIL-2R）を調べたが332U/mlで正常値であった。近年の高感度の結核診断法のQuantiFERON-TB-2Gによる検査では＋の結果を得て[11]、悪性リンパ腫でなく、サルコイド症でなく、嚢胞でないことが明らかとなり、病理所見結果に基つき結核性リンパ節炎の診断が確定した。

3月23日の退院後から外来通院で呼吸器内科により結核の治療を開始した。薬剤、用法は次の如くで、イスコチン（100）3T、アプテジン（150）4T（2，1，1）、ピドキサール（20）2T分2。4月2日よりエタンプトール（20）3T、ピラマイド1.2grにより治療を行い、9月13日に終了した。

確定診断に至るまでの検査で、喀痰の菌検査では塗沫陰性、培養陰性であり、2回目の頸部病巣部からの組織からの病理検査、結核菌検査いずれも陰性であった。組織のPCR検査も陰性であった。

頸部リンパ節結核に対する治療法の報告も画一ではなく、診断が確定しておれば

1．化学療法単独と外科療法群の治療比較は両者差なし
2．外科療法前に化学療法を行う
3．腺塊、膿瘍、瘻孔形成例は頸部廓清術による根治的治療と化学療法の併用の治療指針があり、本例は複数回の生検手術、結果の

疑診および生検手術後の瘻孔形成によって、より正確な病理診断を得るべく頸部廓清手術を実施し、摘出腫瘤からの組織でもって診断が確診できた。1の場合、化学療法を6ヶ月から12ヶ月続け、治療に抵抗あれば外科的摘出に変えるとされる[3)]。

結　語

42歳の男性が右上頸部腫瘤の主訴で受診したが、頸部症状以外に特に異常な所見なく体重96 kg、身長181cmの会社員で、喫煙、飲酒歴のない症例。腫瘤は50mm×40mm大の孤立性。先天性頸部腫瘤性病変、サルコイド症、リンパ節結核、悪性リンパ腫等を疑い検査。先ず右頸部腫瘤の生検を行ったところ、サルコイド症、次いで結核が疑われたが、確診の必要から3度目の腫瘤全摘の頸部廓清術によって結核の確定診断を得た。腫瘤摘出術後、内科的化学療法の併用により治癒し得た症例を報告した。

参考文献

1．竹生田勝次：頭頚部の結核. JONES, 9：117-122, 1993.
2．永井宗之：表在性リンパ節結核診断ガイドラインの提案. 結核 83：736-738, 2008.
3．武林　悟, 児玉　章, 野末道彦, 他：頭頚部領域の結核. 耳鼻臨 86：1457-1466, 1993.
4．館田　勝, 工藤孝之, 長谷川純, 他：頸部結核性リンパ節炎の確定診断・治療とその問題点. 日耳鼻 110：453-460, 2007.
5．吉野和美, 唐崎玲子, 金谷健史, 他：当科におけるリンパ節結核の検討. 日耳鼻感染症研究会誌 26：31-35, 2008.
6．浮洲龍太郎, 櫛橋民生：画像診断ライブラリー　結核性リンパ節炎. 日本医事新報 No. 4275 53-56, 2006.
7．Nishimura T, Hasegawa N, Mori M, et al.: Accuracy of interferon－γ release assay to defect acftive pulmonary and extra－Pulmonary tubercurosis. Int J Tuberc Lung Dis. 12：262-274, 2008.
8．鈴木正志：検査シリーズ　結核性病変の診断. 日耳鼻専門医通信106号：13-14, 2011.
9．久保正治, 森　彰之, 恒川宜子：縦隔鏡検査で診断できた縦隔小細胞癌の1例. 南大阪医学 59：41-49, 1911.
10．四元秀毅：生化学検査　アンジオテンシン変換酵素. 臨床検査ガイド：100-102, 1999-2000. 文光堂
11．伊原史英, 藤川　陽, 茶薗英明, 他：最近経験した頭頚部結核8症例. 日耳鼻感染症研究会 28：107-110, 2010.
12．渡辺真純, 黒田浩章, 川村雅文, 他：リンパ節結核の診断と治療－特に肺野病変を伴わない縦隔リンパ節結核について－結核 82：855-857, 2007.

久保他論文附図（1）

図１：右上頸部下顎角後下部に50mm×40mmの腫瘤

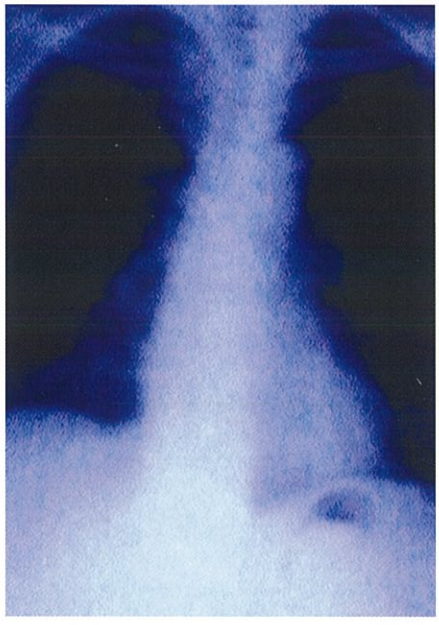

図２：胸部単純Ｘ線所見

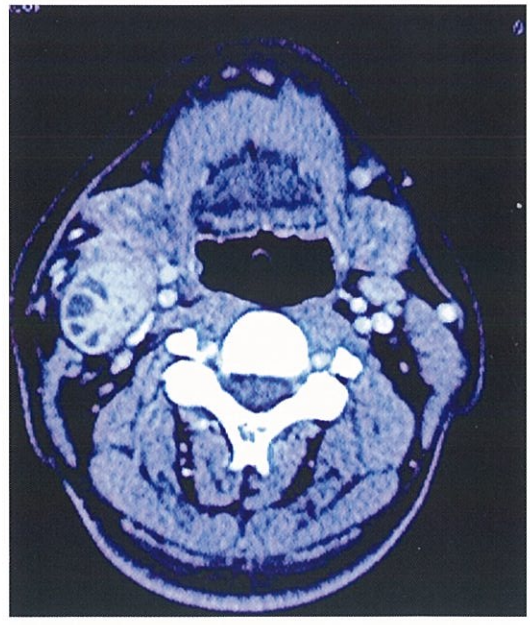

図３：頸部造影CT所見

久保他論文附図（2）

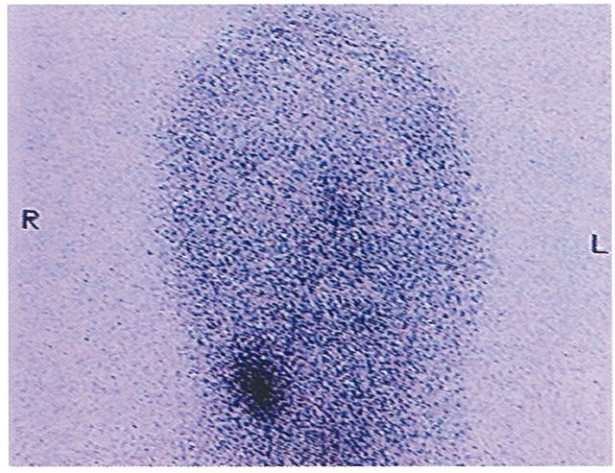

図４：Gaシンチグラム所見

図５：摘出標本50mm×40mm

久保他論文附図（3）

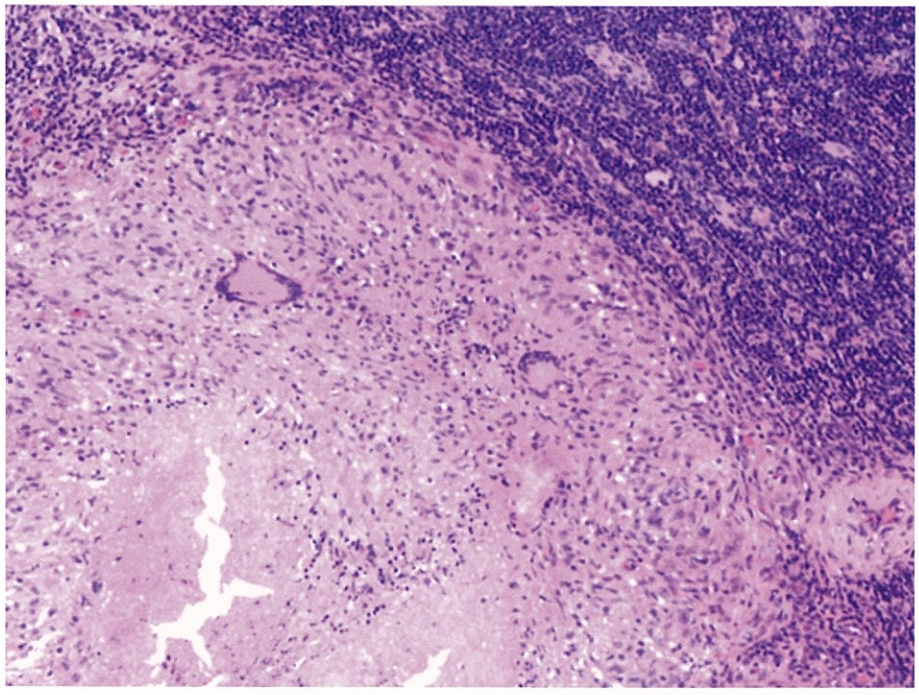

図６：病理所見
広汎な乾酪壊死巣が認められ、周辺には類上皮細胞肉芽がみられ、ラングハンス型巨細胞も散見される。

図７：腫瘤摘出創部

肺胞出血を伴ったMPO-ANCA関連腎炎を発症し、剖検にて珪肺の合併を認めた１症例

景岳会　南大阪病院　内科
久米田靖郎、北谷香代子、前野孝明、川口祐司
佐久間知子、廣渡　要、森上浩和、澤　絢

景岳会　南大阪病院　循環器内科
宮越一穂

景岳会　南大阪病院　病理診断科
小林庸次

A case of developed MPO-ANCA-associated nephritis accompanied by alveolar hemorrhage, was observed Merger of silicosis at autopsy

Yasuro Kumeda, M.D., Kayoko Kitatani, M.D., Takaaki Maeno, M.D.,
Yuji Kawaguchi, M.D., Tomoko Sakuma, M.D., Kaname Hirowatari, M.D.,
Hirokazu Morigami, M.D., Jun Sawa, M.D.
Department of Internal Medicine, Minami Osaka General Hospital

Kazuho Miyakoshi, M.D.
Division of Cardiology, Department of Internal Medicine, Minami Osaka General Hospital

Yasutsugu Kobayashi, M.D.
Department of Pathology, Minami Osaka General Hospital

79-year-old man was referred in acute exacerbation of chronic renal failure, and became the start of hemodialysis by rapidly progressive glomerulonephritis, A patient had developed alveolar hemorrhage after hemodialysis. Diagnosed with ANCA-associated nephritis for MPO-ANCA was positive, we started steroid pulse therapy. Medical condition would develop DIC without improvement, I have followed a fatal course but in the end. Patients found to have been complicated by silicosis after autopsy. Therefore, the patient was considered to be the cause silicosis, and the onset of nephritis associated with ANCA.

Keyword：ANCA associated nephritis, Rapid progressive glomerulonephritis, Alveolar hemorrhage, Silicosis, Hemodialysis

要　旨

慢性腎不全の急性増悪にて紹介となった79歳の男性、急速進行性糸球体腎炎により血液透析導入となったが、導入後に肺胞出血を発症。MPO-ANCA陽性にてANCA関連腎炎と診断しステロイドパルス治療を開始したが、治療に抵抗してDICを発症、結局致死的な経過をたどった。剖検後に珪肺症を合併していたことが判明、珪肺症が誘因となりANCA関連腎炎を発症した症例であった。

はじめに

急速進行性糸球体腎炎（rapidly progressive glomerulonephritis; RPGN）はWHOにより『急性あるいは潜在性に発症する肉眼的血尿、蛋白尿、貧血、急速に進行する腎不全症候群』と定義されている[1)]。RPGNは腎臨床症候に基づく疾患名で、原疾患は多岐にわたっている。抗好中球細胞質抗体（anti-neutrophil cytoplasmic antibody; ANCA）は、1982年にDavieら[2)]が壊死性半月体形成性腎炎患者血清に、間接蛍光抗体法で好中球の細胞質を染める因子を報告したのが最初の報告で、好中球細胞質顆粒に対する自己抗体である。ANCA関連血管炎は原発性血管炎のなかで、特に中小型血管が障害され、血中にANCAが検出されることを特徴とした疾患群で、血管壁に免疫複合体の沈着を認めない壊死性血管炎（pauti-immune型）であることが特徴である。障害臓器では腎障害が最も多く、70～80%の患者で認められ、そのうちの60%がRPGNを呈している。ANCA産生に関与する因子として薬剤や感染症の可能性が指摘されていたが、近年珪素（シリカ）の暴露歴がANCA陽性RPGN発症の危険因子である報告が認められるようになった。

今回、われわれは珪肺症の既往が無く、粉塵暴露後20年経過後にRPGNを発症し、治療に反応なく急激な経過を辿り、剖検にて珪肺症を認めた症例を経験したので報告する。

症例と経過

【症　例】79歳、男性
【主　訴】下痢、食指不振
【既往歴】30年前：腰椎ヘルニア
【職業歴】配管工（40年；20歳～60歳）、喫煙歴：20本/日×50年
【家族歴】母・弟；大腸癌
【現病歴】

10年前より近医で高血圧症と慢性腎不全（詳細不明）の加療を受けていたが、特に呼吸器系の疾患は指摘されていなかった。平成23年春頃から徐々に腎機能低下と貧血の進行を認め（3月15日：BUN 40.2mg/dl, Cre 2.02mg/dl, Hb 11.5g/dl→6月21日：BUN 62.0mg/dl, Cre 3.52mg/dl, Hb 11.0g/dl）、同年7月頃から全身倦怠感と食欲低下も自覚するようになった。同月25日にはBUN 72.9mg/dl, Cre 6.92mg/dl, Hb 9.3g/dlと腎機能低下と貧血の進行を認めるようになったことから、加療目的に当院紹介され、同月27日に入院となった。

入院前経過

平成23年4月頃から急激に腎機能が悪化傾向となり、特に同年6月21日以降悪化速度が早まっていた。

入院前の経過

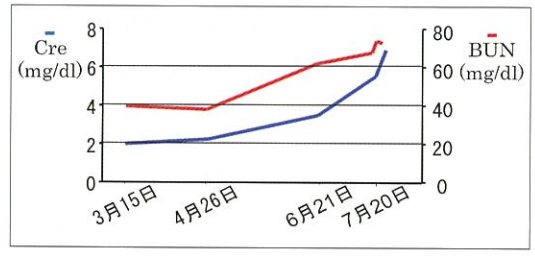

【入院時現症】
身長 165cm, 体重 50kg,血圧 134/68 mmHg, 脈拍 76/min., 体温 36.8℃, SpO_2 98%（room）,
心電図：ST変化なし
眼瞼結膜に軽度の貧血認めるも、扁桃や頸部に異常認めず、胸部の呼吸音や心音も異常を認めず。
腹部は平坦、軟、肝脾を触知せず
前脛骨部に浮腫は認めず

感染症

C型肝炎ウイルス抗体が陽性であった。

感染症検査結果

RPR 定性	(−)
TPLA 定性	(−)
HBs 抗原	(−)
HCV 抗体	(+)

入院時検査所見－1

貧血の進行と低アルブミン血症、腎機能低下、高尿酸血症、炎症反応高値、尿蛋白、尿潜血、

尿沈渣で硝子円柱、顆粒円柱、上皮円柱を認めた。

入院時検査所見－1（第1病日）

入院時検査所見 - 1（第1病日）

末梢血血球計数		生化学検査				Ca	9.6 mg/dl
WBC	8000 /mm³	TP	6.8 g/dl			P	4.0 mg/dl
RBC	290×10⁴/mm³	Alb	2.3 g/dl			Fe	13 μg/dl
Hb	9.5 g/dl	T-Bil	0.3 mg/dl			UIBC	127μg/dl
Ht	28.0 %	T-cho	117 mg/dl			feritin	155 ng/ml
MCV	96.7 fl	amy	77 IU/L			int-PTH	100 pg/ml
MCH	32.8 pg	FPG	99 mg/dl			Erythro.	20.3 mIU/ml
MCHC	33.9 %	HbA1c	4.7 %			尿定性	
plt	24.6×10⁴/mm³	CRP	3.66 mg/dl			比重	1.015
白血球分類		AST	12 IU/L			pH	5.5
Stab.	18.0 %	ALT	10 IU/L			Pro.	(+)
Seg.	65.0 %	LDH	208 IU/L			Glu.	(+)
Eosi.	2.0 %	Alp	233 IU/L			Ket.	(-)
Baso.	0.0 %	γ-GTP	14 IU/L			blood	(3+)
Mon.	3.0 %	CK	156 IU/L			uro.	(±)
Lymp.	11.0 %	BUN	66.1mg/dl			bil	(-)
Atypical	1.0 %	UA	8.5 mg/dl			NIT	(-)
凝固・線溶検査		Cre	7.11mg/dl			WBC	(-)
PT	89 %	Na	128mEq/L			cast	Hyaline (+)
APTT	31.6 sec.	K	4.1 mEq/L				Granular (+)
		Cl	98 mEq/L				Epithelial (+)

入院時検査所見－2

画像所見では胸膜石灰化、腹水貯留、胆嚢壁肥厚、軽度腎委縮を認め、エコー上左心機能は良好であった。

画像所見

胸部CT(7月27日)：　両胸膜の石灰化(+)，　肺炎像(-)
腹部CT(7月27日)：　腹水(+)

腹部超音波検査(8月1日)：肝嚢胞(S_5；径3mm，10mm)
胆嚢壁は全周性に肥厚
軽度腎委縮（右；径90×43mm，左；径84×47mm）
皮質の菲薄化はない
胸水貯留(+)

心臓超音波検査(8月1日)：
LV dilatation(-)；
Dd: 48 mm, Ds: 29 mm., %FS: 40%. LAD: 35 mm, LA : 49×34 mm.
LV hypertrophy(-); IVS: 10 mm, PW: 10 mm.
EDV: 78 ml, ESV: 26 ml, EF: 66 %, AoD: 26 mm.
LV wall motion: normal motion, TR (mild), PG(end): 28 mmHg, IVC Ø 11mm,
pleural effusion (-)
→MR(mild)のみで、壁運動低下なく、左心機能良好

入院時胸部画像（図－1）

入院時肺野は肺炎像や間質陰影は認めなかった。

以上の経過から次のように診断した。

【入院時診断】

＃1　慢性腎不全急性増悪
＃2　高血圧症
＃3　高尿酸血症
＃4　腎性貧血
＃5　二次性副甲状腺機能亢進症
＃6　C型慢性肝炎

【入院経過－1】

第1病日～7病日

入院時38.2℃と発熱を認めるも、以後36℃台の平熱であった。食事は0～3割と少量のため、1000ml/日の1号輸液を開始した。

第4病日にはWBC 7700/mm³, Hb 9.1g/dl, plt 29.8×10⁴/mm³, CRP 2.87g/dl, BUN 58.7mg/dl, Cre 7.0mg/dlと腎機能と炎症反応は横ばいであった。腎性貧血に対してダルベポエチン（ネスプ30μg/2週）を開始した。この時点で血液透析導入に向け、保存的に経過を診ていく方針とした。

第8病日～15病日（8月8日）

37～38℃台のspike feverが持続。食事摂取量は0～3割と少量であったため、1000ml/日の1号輸液を継続した。

第8病日ではWBC 8200/mm³, Hb 9.0g/dl, plt 32.7/mm³, CRP 1.69mg/dl, BUN 55.7mg/dl, Cre 7.73mg/dlと腎機能はさらに悪化、炎症反応は横ばい状態であった。

第9病日に内シャント造設を行った。

第13病日では WBC 5500/mm³, Hb 7.2g/dl, plt 26.2×10⁴/mm³, CRP 1.57mg/dl, BUN 59.8mg/dl, Cre 8.56mg/dlと貧血が進行し、腎機能の悪化傾向は進行していた。食事摂食量は5割程度摂れていたため、第15病日で輸液は中止とした。

【入院経過－2】

第14病日～18病日（8月13日）

37～38℃の微熱が持続していた。

第17病日にはWBC 4700/mm³, Hb 6.5g/dl, plt 20.2×10⁴/mm³, CRP 1.67mg/dl, BUN 65.2mg/dl, Cre 9.63 mg/dlと貧血と腎機能が更に悪化傾向となっていた。炎症反応は横ばいであった。

第18病日に血痰が出現、喀痰細胞診ではヘモジデリンを貪食した組織球を認め、悪性所見は認めなかった。

第18病日の胸部CTでは右中葉、下肺野に浸潤影があり、肺内血腫。左下葉は無気肺であった。以上から肺内出血と診断した。（図－2）

SpO2 95%（room air）で呼吸苦を認めなか

ったため、カルバゾクロム スルホン酸ナトリウムとトラネキサム酸リカバリンの内服を開始した。

第19病日～29病日（８月24日）

37～38℃の微熱と血痰が持続していた。

第20病日にはWBC 6300/mm^3, Hb 6.7g/dl, plt 22.8×10^4/mm^3, CRP 3.01mg/dl, BUN 58.5 mg/dl, Cre 10.77mg/dlと腎機能が更に悪化。炎症反応は上昇傾向となっていた。

そのため第20病日に血液透析導入となった。

第22病日には抗GBM抗体（－）、MPO-ANCA 47 EU（20未満）、PR3-ANCA （－）とMPO-ANCAが陽性であった。

検査所見（第22病日）

免疫学的検査

血清補体価	19.8CH50/ml
C3	78mg/dl
C4	20mg/dl
抗核抗体（ANA）	80倍
Homogeneous（均質型）	80倍
抗Sm抗体	陰性
PR3-ANCA	10 EU未満
MPO-ANCA	47 EU
抗GBM抗体	10 EU未満

その結果本症例を、肺胞出血を伴ったANCA関連腎炎と診断した。

第30病日～34病日（８月29日）

第31病日（８月26日）：ステロイドセミパルス療法開始。

第34病日（８月29日）：CT上肺野の出血性病変の増悪認め（図－３）、効果を認めなかったため、同日よりステロイドパルス療法を開始した。（1000mg/日×３日間）。

フロモキセフナトリウム、フルコナゾール、スルファメトキサゾール・トリメトプリム投与。

血漿交換25単位開始。

呼吸状態悪化したため気管内挿管、人工呼吸器管理開始。

WBC 16800/mm^3, Hb 6.4g/dl, plt 18.8×10^4/mm^3, CRP 3.39mg/dl, BUN 75.1mg/dl, Cre 7.35mg/dlと白血球の上昇と貧血の進行認めたためRCC２単位輸血。

第35病日～36病日（８月31日）

第35病日：WBC 14100/mm^3, Hb 6.6g/dl, plt 13.4×10^4/mm^3, CRP 4.86mg/dl, BUN 89.6mg/dl, Cre 7.83mg/dlと貧血進行認め、RCC２単位輸血。

ステロイドパルス２日目。

第36病日：WBC 9400/mm^3, Hb 6.0g/dl, plt 11.4×10^4/mm^3, CRP 5.67mg/dl, BUN 112.7mg/dl, Cre 9.01mg/dlと更に貧血進行認め、RCC４単位輸血。

２度目の血漿交換25単位。

ステロイドパルス３日目。

肺野の透過性は軽度改善傾向。（図－４）

第37病日～41病日（９月５日）

第37病日：WBC 13600/mm^3, Hb 9.0g/dl, plt 7.9×10^4/mm^3, CRP 2.82mg/dl, BUN 85.6mg/dl, Cre 6.91mg/dlと血小板減少認めpre-DICと判断。アンチトロンビンとダルテパリンナトリウム開始。

水溶性プレドニン30mg/日開始。

第38病日：WBC 17100/mm^3, Hb 8.4g/dl, plt 7.1×10^4/mm^3, CRP 2.55mg/dl, BUN 99.2mg/dl, Cre 7.75mg/dl、

２度目の血漿交換25単位。

血圧低下傾向

第41病日：WBC 24600/mm^3, Hb 11.0g/dl, plt 8.9×10^4/mm^3, CRP 3.51mg/dl, BUN 94.7mg/dl, Cre 7.54mg/dlと
白血球上昇傾向、

肺野透過性軽度改善傾向（図－５）

第42病日～45病日（９月９日）

第43病日：WBC 25400/mm^3, Hb 10.2g/dl, plt 8.1×10^4/mm^3, CRP 6.3mg/dl, BUN 86.0mg/dl, Cre 6.63mg/dl、DIC治療継続。

水溶性プレドニン30mg/日継続。全身浮腫出現。

第44病日：WBC 26800/mm^3, Hb 10.3g/dl, plt 7.2×10^4/mm^3, CRP 7.63mg/dl, BUN 76.0mg/dl, Cre 6.42mg/dl、

下血が出現、２回目のステロイドパルス療法開始（1000mg/日×３日間）

第45病日：WBC 30400/mm^3, Hb 9.6g/dl, plt 7.7, CRP 8.74mg/dl, BUN 97.6mg/dl, Cre 7.54mg/dl

白血球上昇傾向、黒色便出現

肺野透過性軽度改善傾向（図－６）

第46病日　（９月10日）

第46病日：WBC 31400/mm^3, Hb 9.4g/dl, plt 5.7×10^4/mm^3, CRP 7.14mg/dl, BUN 101.4mg/dl, Cre 5.77mg/dl、

13：00　心停止、CPR施行、一旦心拍再開する

15：15　再度心停止、CPR施行するも戻らず

15：45　死亡確認

入院経過

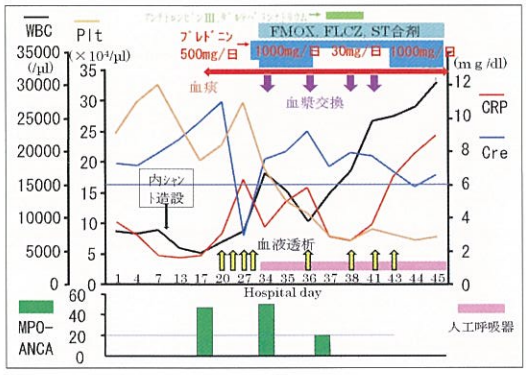

剖検所見

肺剖検所見は、肉眼では明らかな珪肺結節は認めなかった。（図－７）

横隔膜には線維性プラークと塵粉の沈着を認めていた。（図－８）

腎剖検では腎実質の委縮を認めていた。（図－９）

組織所見

腎組織所見では細胞性半月体と尿細管上皮の変性、壊死、間質の炎症細胞浸潤を認めた。（図－10）

PAM染色では壊死性半月体形成を認めた。（図－11）

蛍光抗体での染色標本でIgG, IgA, IgM, C3, C4に対して殆ど染色されなかった。（図－12）

肺組織所見は胸膜プラークと肺組織内の塵粉と珪肺結節を認めた。（図－13）

さらに肺出血と肺動脈の血栓も認めた。（図－14）

肺組織の偏光顕微鏡所見では、珪素の結晶と珪肺結節を認めた。（図－15）

腹腔リンパ節にも珪肺結節を認めた。（図－16）

病理解剖診断

1. ANCA関連腎炎(pauci-immune necrotizing crescent glomerulonephritis) 混合型（EUVAS分類）
2. 肺出血、肺血管血栓症
3. 珪肺症：多発性小珪肺結節、肺間質の繊維化、胸膜プラーク
   リンパ節のシリカ結節（胸部、腹部）
4. 全身の多発性血栓症：肺、気管傍、脾
5. 胃、腸粘膜の強い出血、びらん
6. 心肥大(374 g)
7. 軽度のC型慢性肝炎、肝血管腫、単純嚢胞（165 g）
8. 膀胱憩室、筋層肥大
9. 前立腺過形成
10. 膵頭部の脂肪組織壊死　(66 g)
11. 縦隔下部の上皮小体組織
12. 脾のうっ血（118 g）
13. 両側胸水：右 900 ml, 左 920 ml
14. 下肢の浮腫

以上から、珪肺症を伴ったANCA関連腎炎（pauci-immune necrotizing crescent glomerulonephritis）混合型（EUVAS分類））と診断した。

考　察

ANCA産生の原因について、はこれまで正確な機序は解明されていない 。しかし、現在関与すると考えられている因子としてプロピルチオウラシル、チアマゾールなどの抗甲状腺薬[3]、ヒドララジン等の降圧薬[4]、ミノサイクリン等の抗菌薬[5]などの薬剤や、結核、感染性心内膜炎、HIV、C型肝炎ウイルス、パルボウイルスB19、マラリア等の感染[6)7)8)]が指摘されている。薬剤については代謝物がハプテンとしてMPOなどの抗原を修飾するのが原因と考えられている。感染症については、感染によってTNF－αやIL－８などの炎症性サイトカインが分泌され、分泌されたサイトカインによりANCA対応抗原となるMPOやPR3が好中球や単球の細胞膜表面に発現される。ANCA がこれらのMPOやPR3に結合して、好中球やリンパ球、単球、マクロファージなどの炎症細胞が活性化される[9]。そ

して活性化された炎症細胞が産生するサイトカイン、活性酸素、蛋白分解酵素や補体、凝固系などが関与し、毛細血管壁の障害～基底膜の断裂が生じるとされている。しかし近年、珪肺症にMPO-ANCA陽性の糸球体腎炎や血管炎を合併する症例が報告されている[10]。珪素（silicon）は太古の海に生息した珪藻という生物の骨格で、大地の主成分である。岩石や土を掘ったり、産業に利用したりすれば、珪酸主体の粉塵が大量出現する。各種の鉱山、トンネル工事、金属精練、陶磁器の製造、採石加工、鋳物業など、珪砂や耐火レンガを使ったり製造する作業、グラインダーによる金属の研磨、コンクリート建造物の建築や破壊、イグサの加工（色の鮮度を保つために泥を大量に塗り、乾燥するとその粉が飛散）などに従事する人に、職業病として珪肺がおこる。 鏡検では１～５μmほどの小さな珪酸粉塵のまわりに線維が増殖し、直径数mmまでの丸い珪肺結節が両肺に無数にできるが、肺の上部に多くみられる傾向がある。

症状は肺の弾力性が失われ、肺活量が減少、早期には運動時息切れが主な症状だが、しばしば肺気腫様変化や、慢性気管支炎をともなうため症状は複雑となる。肺胞内まで吸引されたシリカを組織マクロファージが貪食、シリカを貪食したマクロファージが活性化され種々のサイトカインを分泌、このことによって好中球が活性化され、MPOを産生、分泌させている可能性が指摘されている[11]。

わが国において、これまで珪肺症とANCA関連疾患の報告は過去14年の間に10数件あるが（表－１）、いずれも珪肺症を発症した後にANCA関連腎炎を発症しており、本症例のように粉塵の暴露歴はあったが珪肺症の発症はなく、しかも配管工の職を辞めてから20年後に突然発症した例は非常に稀であった。しかし、本症例はＣ型肝炎陽性であり、C型肝炎ウイルスがANCAの産生に影響した可能性も否定できなかったが、C型肝炎の場合C型肝炎ウイルスを含む免疫複合体などによる膜性増殖性糸球体腎炎をきたすことが多く、本症例では糸球体に免疫複合体の沈着を認めなかったことからこの関連性については否定的であった。また本症例のMPO-ANCA は47EU（正常値20未満）とそれほど高値ではなかったが、臨床所見のスコア化による重症度分類[12]では、総スコア８のGrade４、ともっとも重症であり、結果的にはステロイド治療に抵抗性で、致死的な経過を辿ったことは、MPO-ANCAの値と臨床所見の重症度とは関連性が低いことが考えられた。今後、腎機能低下の症例で粉塵暴露の既往があれば、ANCA関連腎炎を積極的に疑っていく必要があると考えられた。

まとめ

1）RPGNの経過をたどり、血液透析導入後に肺胞出血を合併、MPO-ANCA関連腎炎と診断した。しかし集約的治療にも関わらずその後急性に増悪、致死的経過をとった症例を経験した。
2）剖検にて肺に珪素の結晶と珪肺結節を、腎に半月体形成性糸球体腎炎を認め、MPO-ANCA関連腎炎と矛盾しない所見であった。
3）この症例はこれまで臨床的に珪肺症と診断されたことが無かったが、無症状でも珪素の暴露がMPO-ANCA関連腎炎の誘因となった可能性が考えられた。

珪肺症とANCA関連疾患の報告（表－１）

69歳男性	15年間砕石業、珪肺症	P-ANCA陽性急速進行性糸球体腎炎	ｽﾃﾛｲﾄﾞ治療	死亡	日腎会誌、41（6）、1999
63歳男性	42年間鋳物業、珪肺症	肺胞出血合併P-ANCA関連腎炎	血漿交換、ｽﾃﾛｲﾄﾞ｡ｾﾐﾊﾟﾙｽ、ｴﾝﾄﾞｷｻﾝﾊﾟﾙｽ	死亡	日腎会誌、41（6）、1999
69歳男性	14年鋳物工場、珪肺症	MPO-ANCA関連血管炎、心外膜炎	ﾌﾟﾚﾄﾞﾆﾝと免疫抑制剤	軽快	中部リウマチ32(2)、1999
67歳男性	34年石材店、珪肺症	MPO-ANCA関連血管炎、硬膜炎	ﾌﾟﾚﾄﾞﾆﾝと免疫抑制剤	軽快	中部リウマチ32(2)、1999
67歳男性	鋳物工場勤務、珪肺症	MPO-ANCA関連腎炎	ｽﾃﾛｲﾄﾞﾊﾟﾙｽ、ﾌﾟﾚﾄﾞﾆﾝ	軽快	日腎会誌、42（6）、2000
58歳男性	40年間刃物研磨業、珪肺症	MPO-ANCA関連腎炎	ﾌﾟﾚﾄﾞﾆﾝと免疫抑制剤	軽快	日本内科学会関東地方会486回、2000
58歳男性	40年間刃物研磨業、珪肺症	MPO-ANCA関連腎炎	ﾌﾟﾚﾄﾞﾆﾝと免疫抑制剤	軽快	日本内科学会関東地方会486回、2000
58歳男性	40年陶器職人、珪肺症	MPO-ANCA関連腎炎	ｽﾃﾛｲﾄﾞﾊﾟﾙｽ、ﾌﾟﾚﾄﾞﾆﾝ、ｴﾝﾄﾞｷｻﾝ	軽快	日腎会誌、44（6）、2002
69歳男性	35年樹脂生成業、珪肺症	IgA腎症合併MPO-ANCA関連腎炎	ｽﾃﾛｲﾄﾞｾﾐﾊﾟﾙｽ、ﾌﾟﾚﾄﾞﾆﾝ	軽快	腎と透析59(3)、2002
69歳男性	35年樹脂生成業、珪肺症	IgA腎症合併MPO-ANCA関連腎炎	ｽﾃﾛｲﾄﾞｾﾐﾊﾟﾙｽ、ﾌﾟﾚﾄﾞﾆﾝ	軽快	腎と透析59(3)、2002
男性3例女性2例平均年齢77.4歳	いずれも15年以上の珪肺症,暴露から発症まで46±12年	MPO-ANCA関連腎炎	4例にｽﾃﾛｲﾄﾞ治療	2例死亡	日腎会誌、52（3）、2010

参考文献

1）Churg J, Bernstein J, Glassock RJ. : Classification of glomerular disease. In : Churg J, Bernstein J, Glassock RJ（eds）Renal disease. Classification and atlas of glomerular diseases. 2nd ed. New York, Tokyo : Igaku-Shoin : 11, 1995.

2）Davies DJ, Moran JE, Niall JF, et al. : Segmental necrotising glomerulonephritis with antineutrophil antibody: possible arbovirus aetiology? Br Med J（Clin Res Ed）. 285（6342）: 606,1982.

3）Ahmed K, Rao S, Simha V.: Antineutrophil cytoplasmic antibody-positive vasculitis in a patient with graves disease: cross-reaction between propylthiouracil and methimazole. Endocr Pract. 16（3）: 449-451, 2010.

4）Dobre M, Wish J, Negrea L.: Hydralazine-induced ANCA-positive pauci-immune glomerulonephritis: a case report and literature review. Ren Fail. 31（8）: 745-748, 2009.

5）Sethi S, Sahani M, Oei LS. : ANCA-positive crescentic glomerulonephritis associated with minocycline therapy. Am J Kidney Dis. 42（2）: E27-31, 2003.

6）Fukasawa H, Hayashi M, Kinoshita N, et al. : Rapidly Progressive Glomerulonephritis Associated with PR3-ANCA Positive Subacute Bacterial Endocarditis. Intern Med. 51（18）: 2587-2590, 2012.

7）Cojocaru M, Cojocaru IM, Iacob SA. Prevalence of anti-neutrophil cytoplasmic antibodies in patients with chronic hepatitis C infection associated mixed cryoglobulinemia. Rom J Intern Med. 44（4）: 427-431, 2006.

8）Hermann J, Demel U, Stünzner D, et al. : Clinical interpretation of antineutrophil cytoplasmic antibodies : parvovirus B19 infection as a pitfall. Ann Rheum Dis. 64（4）: 641-643, 2005.

9）Rarok AA, Limburg PC, Kallenberg CG. : Neutrophil-activating potential of antineutrophil cytoplasm autoantibodies. J Leukoc Biol 74 : 3-15, 2003.

10）Bartůnková J, Pelclová D, Fenclová Z, et al.: Exposure to silica and risk of ANCA-associated vasculitis. Am J Ind Med. 49（7）: 569-576, 2006.

11）Hamilton RF Jr, Thakur SA, Holian A. Silica binding and toxicity in alveolar macrophages.Free Radic Biol Med. 44（7）: 1246-1258, 2008.

12）急速進行性腎炎症候群の診療指針　第2版、厚生労働省特定疾患進行性腎障害に関する調査研究班報告. 日腎会誌. 53（4）: 509-555, 2011.

久米田他論文附図（1）

図－1

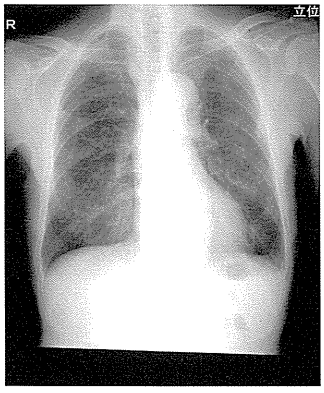

第1病日（7月27日）

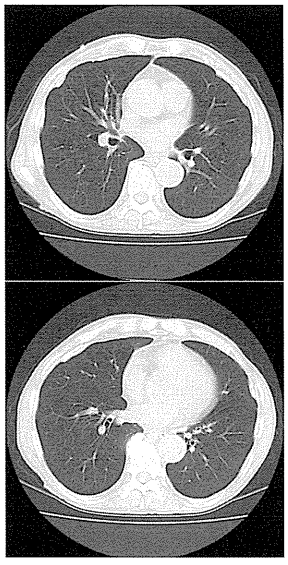

入院時胸部画像

図－2

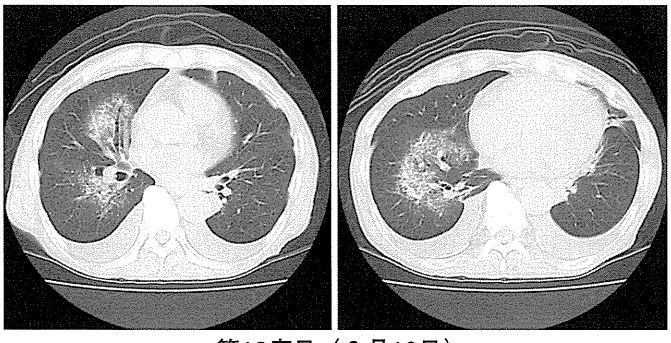

第18病日（8月13日）

両側胸水（十）、右中葉、下肺野に浸潤影があり、肺内血腫。左下葉は無気肺。

肺癌(－)、肺結核(－)、気管支拡張症(－)、陳旧性胸膜炎

→以上から肺内出血と診断

図－3

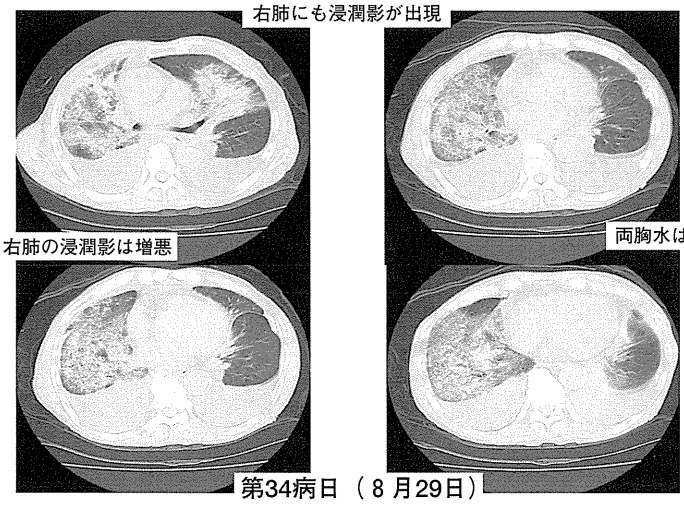

第34病日（8月29日）

両胸水は増加、右肺の浸潤影は増悪、左肺にも浸潤影が出現。

久米田他論文附図（2）

図－4

第34病日
（8月29日）

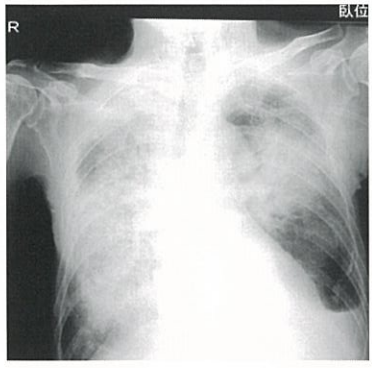

第36病日
（8月31日）

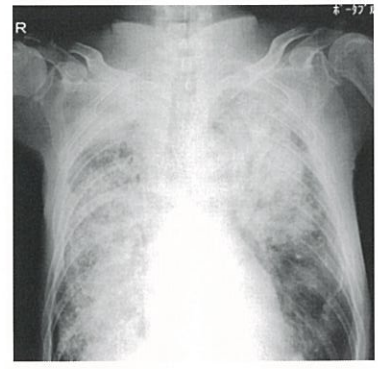

図－5

第41病日
（9月5日）

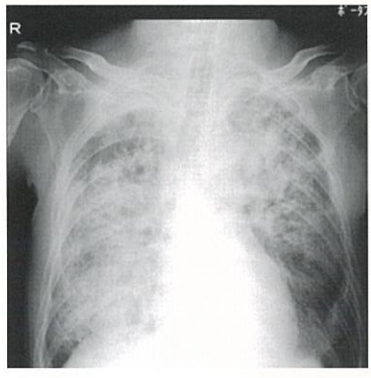

図－6

第45病日
（9月9日）

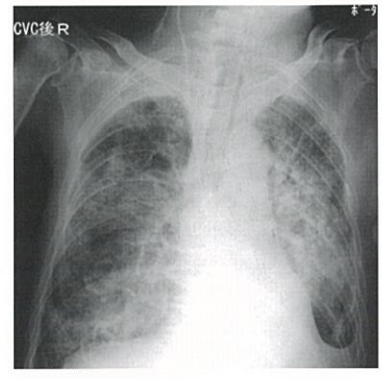

剖検所見

図－7
肺剖検

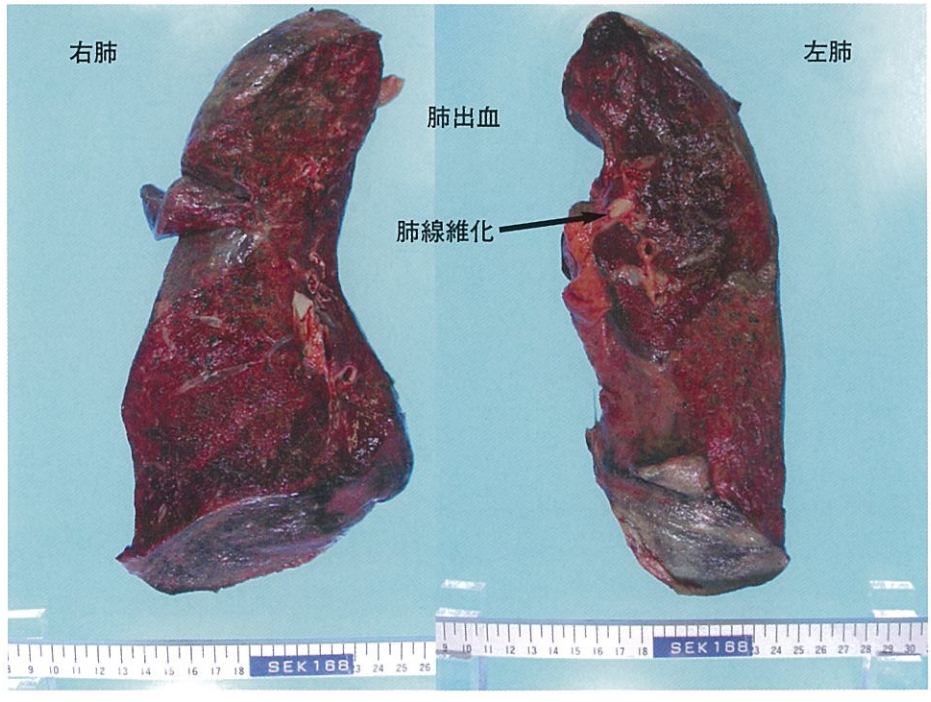

久米田他論文附図（3）

図－8　横隔膜剖検

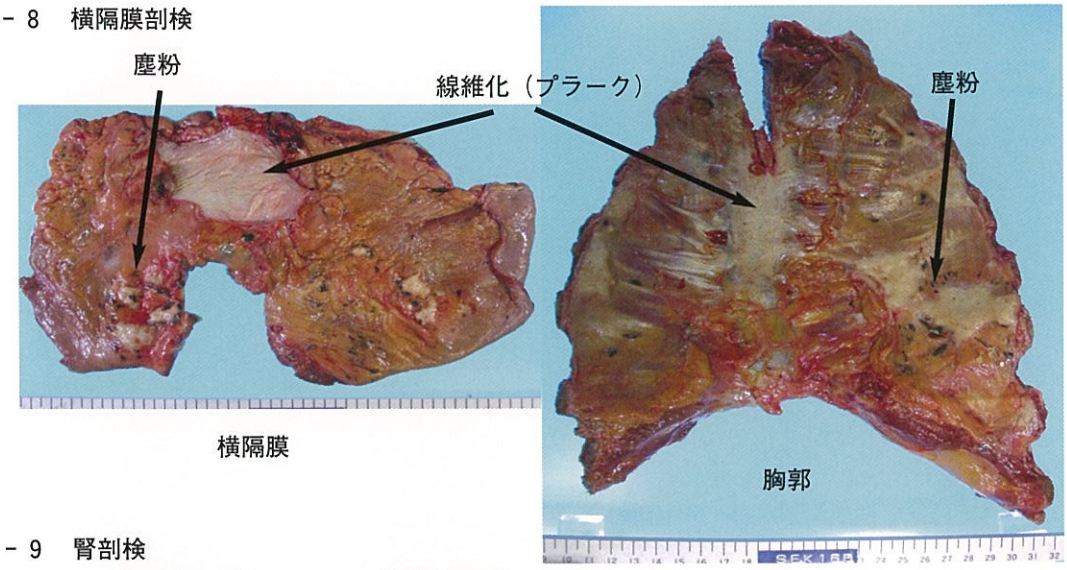

図－9　腎剖検

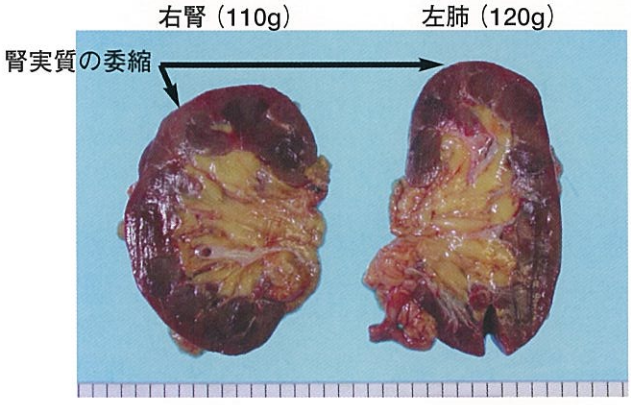

図－10　腎臓組織（HE染色）

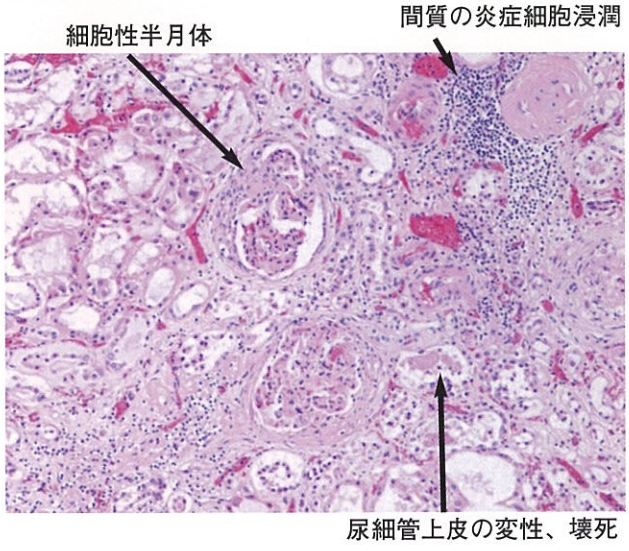

久米田他論文附図（4）

図－11　腎臓組織（PAM染色）

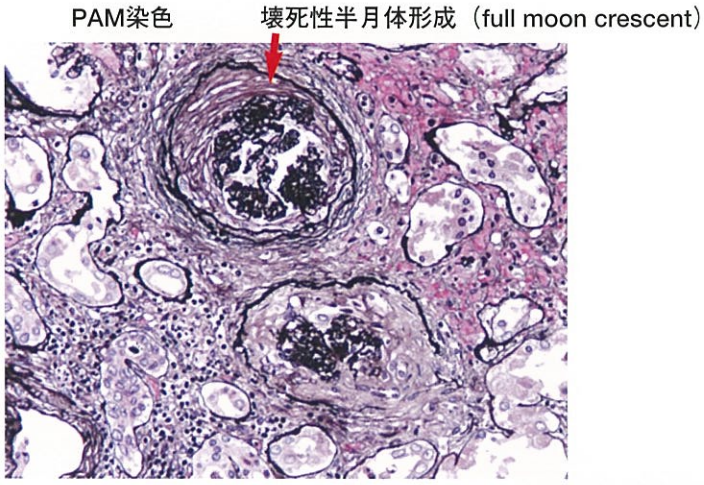

図－12　腎臓組織（蛍光抗体法）

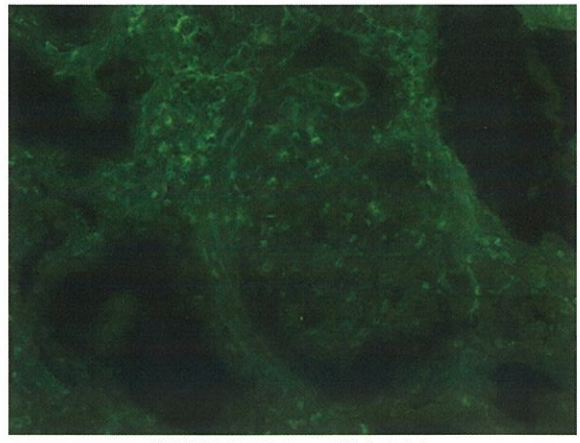

蛍光抗体でのIgG染色標本

図－13　肺組織（HE染色）

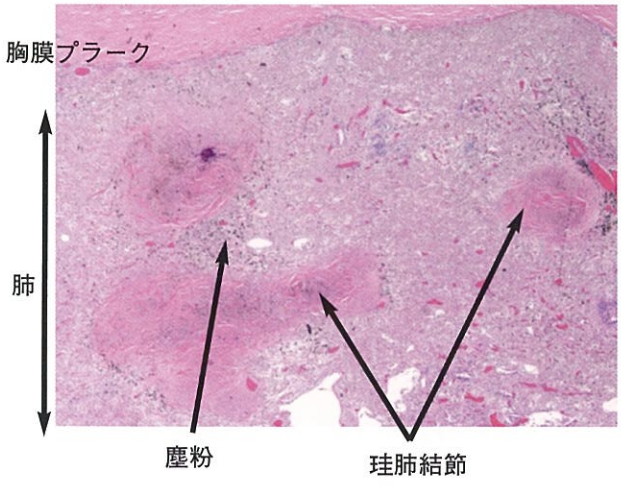

久米田他論文附図（5）

図－14　肺組織（HE染色）

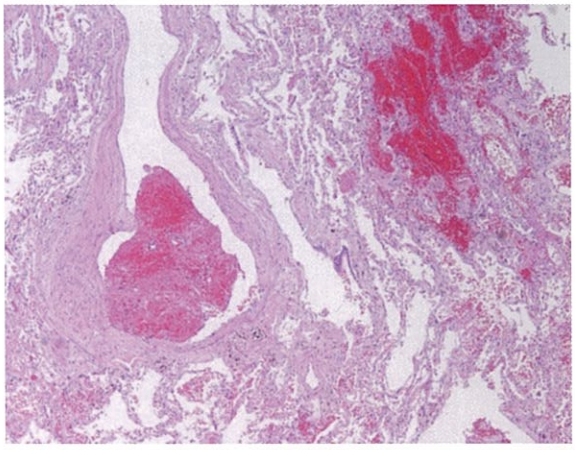

肺出血と肺動脈の血栓

図－15　肺組織（偏光顕微鏡）

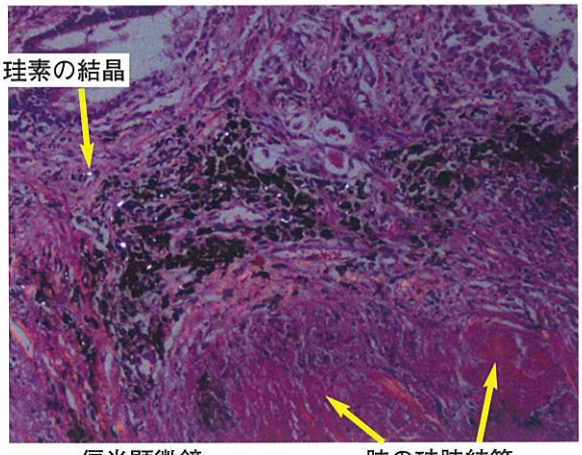

図－16　腹腔リンパ節（HE染色）

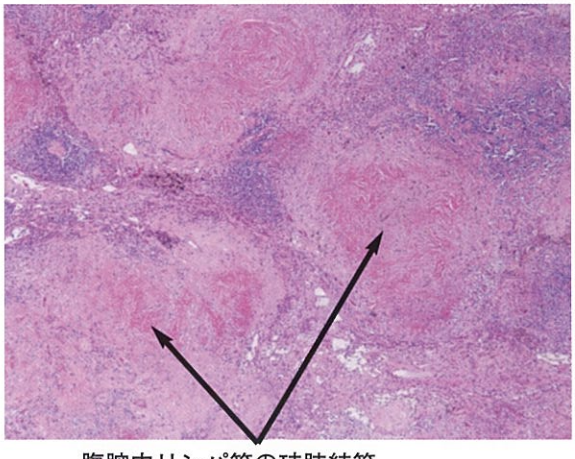

腹腔内リンパ節の珪肺結節

漿膜に及ぶ偽浸潤がみられた胃の巨大なPeutz-Jeghers型ポリープの１例

景岳会　南大阪病院　病理診断科
小林庸次

景岳会　南大阪病院　外科
井原歳夫、田中芳憲、三木高平、葛城邦浩、藤尾長久、原田知明、中谷守一

景岳会　南大阪病院　臨床検査科
宇津野美弥子、山田映子、山戸雄樹、山名琢薫

大阪市立総合医療センター　病理部
井上　健

A case report of gastric large Peutz-Jeghers polyp with epithelial misplacement involved serosa

Yasutsugu Kobayashi, M.D.
Department of Pathology, Minami Osaka General Hospital

Tosio Ihara, M.D., Yoshinori Tanaka, M.D., Kohei Miki, M.D.,
Kunihiro Katsuragi, M.D.,
Nagahisa Fujio, M.D., Tomoaki Harada, M.D., Shuichi Nakatani, M.D.
Department of Surgery, Minami Osaka General Hospital

Miyako Utsuno, C.T.,I.A.C., Eiko Yamada, C.T.,I.A.C., Yuki Yamato, M.T.,
Takumasa Yamana, C.T.,I.A.C.
Department of Clinical Laboratory, Minami Osaka General Hospital

Takeshi Inoue, M.D.
Department of Pathology, Osaka City General Hospital

Peutz-Jeghers type polyp is a benign hamartomatous polyp but occasionally contains dysplastic and adenocarcinomatous portions. Epithelial misplacement in Peutz-Jeghers polyp may be observed and may account for the overdiagnosis of carciuoma. We represent the case of 69-year-old man with giant Peutz-Jeghers polyp exhibited focal areas of dysplasia and carcinoma. Because of the size of polyp, a partial gastrectomy was performed. Histopathological findings reveal association with epithelial misplacement to the level of the subserosa. Misplaced cystic glands show non-dysplastic and are surrounded by mucinous materials. To the best of our knowledge, the present case is the first case showing epithelial misplacement in gastric Peutz-Jeghers type polyp.

Key words : Peutz-Jeghers polyp, epithelial misplacement, stomach

要　旨

Peutz-Jeghers型ポリープは良性の過誤腫性ポリープであるが、その一部に異形成や腺癌を認めることがある。また、偽浸潤を伴うことがあり、overdiagnosisの可能性が指摘されている。われわれは胃に発生した大きなPeutz-Jeghers型ポリープで一部に異形成、腺癌を認めた69歳、男性症例を経験したので報告する。大きな腫瘤のため胃の部分切除術が行われた。病理組織学的検索の結果、固有筋層から漿膜下に及び周囲にしばしば粘液物質がみられる異型性の乏しい腺管を認め、偽浸潤と考えられた。その組織発生についても考察した。文献例の検索では胃のPeutz-Jeghers型ポリープで偽浸潤がみられた報告は認められず、非常に珍しい症例と考えられる。

はじめに

Peutz-Jeghers（P-J）型ポリープは良性、非腫瘍性の過誤腫性ポリープで、過形成を示す腺管の増殖と粘膜筋板に相当する平滑筋の樹枝状増殖が特徴とされる[1,2]。P-J症候群に認められる多発性のもののほかに弧発性のものもある。今般、恐らく弧発性と思われる高齢者に発生した胃の大きなP-J型ポリープで、やや広汎に異形成dysplasiaがみられ、表層に僅かながら癌化を疑わせる所見のみられた例を経験したが、過誤腫性ポリープ部の腺管の漿膜に及ぶ偽浸潤がみられた。P-J型ポリープの偽浸潤は小腸にみられることが多く、胃では認められないとされており[3]、非常に稀な症例と考えられるので病理学的所見を中心に報告する。

臨床所見

症例：69歳、男性。10年前からアルコール性肝障害が指摘されていたが、血便、貧血で近医を受診の後、平成19年夏に南大阪病院内科を紹介された。上部消化管内視鏡検査で、胃体部から幽門部の前壁～小弯側に巨大なポリープ状腫瘤が認められ、巨大結節状で粘膜面は比較的きれいであるが、大きさより悪性腫瘍が疑われた（図１）。CT検査でも胃の前後壁に腫瘤がみられ、胃癌が疑われた。また胆石の存在が指摘された。大きな腫瘤で内視鏡下での粘膜切除は不可能と考えられ、外科に入院となった。入院後の下部消化管内視鏡検査で上行結腸に３個のポリープ状腫瘤が認められ、EMRされた。その組織学的所見は通常の管状腺腫で、Peutz-Jeghers型ポリープの所見は認められなかった。術前の臨床検査所見は表１の通りで、AST 50IU/L、γ-GTP 255IU/L、CEA 8.9ng/mlと高値を示していた。その後遠位側胃切除術と胆嚢摘出術が施行された。切除胃は図２の通りで、体部から幽門前庭部に大きな隆起性病変がみられた。胆嚢には結石がみられたが、悪性所見はみられなかった。退院後３回の上部消化管内視鏡検査のほか腹部超音波検査が実施されているが再発はみていない。

表１．臨床検査所見（手術前）

RBC 383x10⁴/μl	Hb 13.6 g/dl	Ht 39.3 %
WBC 5700 /μl (eos 2.5, baso 0.3, neut 53.3, mono 9.0, lym 34.9)		Pl 18.5x10⁴/μl
TP 7.1 g/dl	Alb 3.6 g/dl	T-bil 0. 7 mg/dl
Amy127 IU/L	AST 50 IU/L	ALT 16 IU/L
LDH 222 IU/L	Al P 362 IU/L	γ-GTP 255 IU/L
CPK 95 IU/L	BUN 9.9 mg/dl	Crea 0.7 mg/dl
Na 139 mEq/L	K 4.1 mEq/L	Cl 103 mEq/L
Ca 9.3 mg/dl	CRP 0.0 mg/dl	CEA 8.9 ng/ml
CA19-9 19 U/ml	Glu 104 mg/dl	T-chol 178 mg/dl
HBs-Ag (-)	HCV-Ab(-)	HCV-AbDX 0.09 IU/ml

病理学的所見

胃の２回の生検組織所見では、異型性の乏しい腺管の増殖のほか、一部で偽重層化を伴う異型腺管が認められた。さらに間質には平滑筋線維がみられ、異形成dysplasiaを伴うPeutz-Jeghers型ポリープと診断された。ただし、１回目の内視鏡検査の組織では異型腺管部が目立ち、平滑筋線維が不明瞭であったため、管状腺腫と診断されていた。

切除胃の肉眼所見では、体部から幽門前庭部に９×８cmのカリフラワー状に大きく隆起する腫瘤がみられ（図２）、これらより12切片を

切り出し検索した。割面の一部は図２下の通りで内腔に大きく隆起しているが、固有筋層はよく保持されている。矢印は後述する偽浸潤部を示している。

組織学的所見では、樹枝状に分枝する平滑筋線維が明瞭で、その周囲に小窩を形成する腺窩上皮が著明に増生しており、深部ではしばしば内腔が拡張し、嚢胞状を呈している（図３）。上皮は異型性に乏しい正常上皮ないし過形成性上皮が大半を占めているが（図４）、一部で長円形核を有する細胞が偽重層化を示す異型腺管がみられ、異形成dysplasiaと考えられ、腺腫類似の所見を示している（図５）。さらに、表層のごく一部ながらやや丸みを帯びた細胞がやや不明瞭ながらgland in gland様の構造異型を示して増生しており、高分化型腺癌が疑われた（図６）。免疫組織化学的検索では、樹枝状平滑筋線維は平滑筋アクチンの免疫染色でその存在がより明瞭である（図７）。さらに胃癌で過剰発現の頻度が高いといわれるp53の免疫染色では、腺癌が疑われる部では核に密に陽性所見がみられるのに対し、周囲の異形成部やその他の正常に近い上皮にはほとんど陽性所見はみられない（図８）。さらにKi-67は腺癌が疑われる部では密に陽性所見を示すのに対し、異形成部では表層腺管に限局して陽性所見を示している（図９）。これらp53、Ki-67の免疫染色の結果は、腺癌、異形成の診断を支持している。腫瘤の中央部では内腔に粘液をいれ嚢胞状に拡張した腺管が目立つが、かなり幅広い平滑筋線維がみられ、腺管を胞巣状に取り巻いている。これらの部で目立つ所見は間質に好酸性物質が貯留しており、それらはアルシアン青・PAS陽性で粘液と考えられるが、腺管内腔に存在した粘液が腺管上皮の破綻により間質への流出を窺わせる所見が認められる（図10）。また間質の深部にはヘモジデリン沈着も認められる。さらに嚢胞状に拡張した腺管や間質に粘液の流出のみられる組織は固有筋層内に侵入し、一部で漿膜に達している（図11，12）。この浸潤様にみえる腺管には異型性はみられず、過誤腫成分であり、いわゆる偽浸潤pseudoinvasion（置換misplacement）と考えられる。以上の所見より、本例はやや広汎に異形成を伴い、表層には微小な癌化を伴った大きなP-J型ポリープと診断され、漿膜に達する偽浸潤を伴った非常に稀な例である。

考　察

Peutz-Jeghers（P-J）型ポリープはP-J症候群の一部として多発性に認められるもののほか、弧発性のものもある。両者は組織学的に同様な所見で、良性、過誤腫性ポリープとされ、粘膜筋板に相当する平滑筋線維の樹枝状増殖が特徴的で、その表面に過形成性増殖を示す腺管が認められる[1,2]。P-J症候群はPeutzにより報告され（1921年）、Jeghersにより詳細に検索された（1949年）、胃・腸のポリーポーシスと口唇、口腔粘膜、手足などの皮膚のメラニン色素沈着がみられる疾患であり、常染色体優性遺伝を示す[4,5,6]。P-J症候群のポリープは新生児を含む小児期からみられ、多くは30歳までに認められるとされている。一方、弧発性のものは年齢をとわないが、成人に多く認められる。P-J症候群にみられるポリープは小腸に64%、結腸に53%、胃に49%に認められたとの報告があり[3,7]、約半数例で小腸重積を発症している。また弧発型では大腸に多いといわれている。

P-J症候群は前癌状態と考えられ、消化管や消化管外腫瘍が報告されてきた。しかし、悪性腫瘍の実際の危険度は不明であるが、胃腸からの癌腫の発生は２～12%と予測されている[5]。さらに胃腸外の悪性腫瘍の発生も多く、72例のP-J症候群患者の16例（22%）に悪性腫瘍がみられ、うち７例は胃腸外発生であったとの報告が認められる[8]。さらに最近の多数の疫学的検討の集約で、1,644人の患者のうち349人に384の悪性腫瘍が発生し、結腸・直腸癌が最多で、乳腺、小腸、胃、膵臓の癌の順に多いとの報告がある[9]。

P-J型ポリープの病理組織学的所見では、ポリープは異型性の乏しい上皮から構成されており、分枝状の平滑筋線維を軸として胃では腺窩上皮が主体をなして増生している[5]。P-J型ポリープの最も診断に役立つ所見は樹枝状平滑筋であるが、胃から発生したものは平滑筋線維が不明瞭で、過形成性ポリープに類似のものもあるといわれる[6]。P-J型ポリープは過誤腫で真性

腫瘍ではないが、異型性を示し、腺腫様となり、異形成と考えられる所見を合併した症例が報告され、さらに腺癌が発生すると考えられる[10,11]。本例では異形成部と腺癌部の鑑別が困難であったが、p53とKi-67の免疫染色が両者の鑑別をより確かにしたと考えられる。すなわち、腺癌と考えられる部ではp53のびまん性陽性所見に加え、Ki-67の全層性陽性所見が認められた。腺癌部以外ではp53の陽性所見はほとんどみられず、Ki-67の陽性細胞も少なく、上方シフトが保持されている[12]。さらに腺癌の診断で問題になるのが、偽浸潤pseudoinvasion（置換misplacement）であり、過去の例ではoverdiagnosisされている可能性が指摘されている[13]。非癌粘膜が粘膜下や固有筋層、まれに漿膜まで侵入することがあり、偽浸潤といわれている。この偽浸潤は腺腫や過形成性ポリープでも起こるが、P-J型ポリープの偽浸潤がよく知られている[14,15,16]。偽浸潤の特徴としては、1）腺管に異型性が乏しいこと（時には反応性異型化を伴う）　2）腺管周囲に粘膜固有層を伴うこと　3）腺管は内腔に粘液を入れしばしば嚢胞状に拡張を示すこと　4）間質にヘモジデリンの沈着がみられること　などが挙げられる[17]。今回の症例では異型腺管がみられ、一部は癌化が疑われるが、それら異型腺管は表層にみられるのみで、深部の腺管には異型性はみられない。固有筋層や漿膜にみられる腺管にも異型化は認められず、偽浸潤と考えられる。偽浸潤の原因としては、ポリープによる内腔の狭窄や閉塞による内圧の上昇、小腸では重積や壁の梗塞が挙げられている。本例では胃体～幽門の大きな隆起性病変による内腔の狭窄に伴う内圧の上昇が偽浸潤に大きく係わっていると考えられる。さらに組織学的所見で、粘液の貯留による腺腔の嚢胞状拡大が目立つが、腺管上皮の破綻による粘液の間質への流出が注目され、間質に流出した粘液が偽浸潤組織の先導役をしている可能性が推察される。この偽浸潤pseudoinvasion（置換misplacement）は一般に小腸のポリープに多く、胃、大腸では少なく、ことに胃の例は認められないとされている[3,14]。著者らもPubMedや医学中央雑誌で文献検索を行ったが、胃に発生したP-J型ポリープの偽浸潤の報告例は見出すことができなかった。わが国では小腸[18]、十二指腸[19]などのP-J型ポリープの偽浸潤例の報告が認められた。

文　献

1）Dam-Himlin D, Park JY, Cornish TC, et al: Morphologic characterization of syndromatic gastric polyp. Am J Surg Pathol 34: 1656-1662, 2010.

2）Fulcheri E, Baracchini P, Pagani A, et al: Significance of the smooth muscle cell component in Peutz-Jeghers and juvenile polyps. Human Pathol 22: 1136-1140, 1991.

3）Lewin KJ, Appelman HD: Hamartomatous polyps of the Peutz-Jeghers type. In Atlas of tumor pathology, third series 18. Tumors of the esophagus and stomach. Armed Forces Institute of Pathology, Washinton, DC：192-193, 1996.

4）Offerhaus GJA, Billaud M, Gruber SB: Peutz-Jeghers syndrome. In : Bosman FT, Carneiro F, Hruban RH, et al eds: WHO classification of tumours of the digestive system, IARC, Lyon：168-170, 2010.

5）Haggitt RC, Reid BJ: Hereditary gastrointestinal polyposis syndromes. Am J Surg Pathol 10: 871-887, 1986.

6）Noffsinger A, Fenoglio-Preiser C, Maru D, et al: Non-neoplastic polyposis syndromes. In Atlas of nontumor pathology 5. Gastrointestinal diseases. Armed Forces Institute of Pathology, Washinton, DC：729-753, 2007.

7）Utsunomiya J, Gocho H, Miyanaga T, et al: Peutz-Jeghers syndrome: its natural course and management. Johns Hopkins Med J 136: 71-82, 1975.

8）Spigelman AD, Murday V, Phillips RK: Cancer and the Peutz-Jeghers syndrome. Gut 30: 1589-1590, 1989.

9）Van Lier MG, Wagner A, Mathus-Vliegen EM, et al: High cancer risk in Peutz-Jeghers syndrome: a systematic review and surveillance recommendations. Am J

Gastroenterol 105: 1258-1264, 2010.
10) Herzin KH, Bridge MF: Adenomatous and carcinomatous changes in hamartomatous polyps of the small intestine (Peutz-Jeghers syndrome) : Report of a case and review of the literatures. Cancer 49: 971-983, 1982.
11) Hizawa K, Iida M, Matsumoto T, et al: Neoplastic transformation arising in Peutz-Jeghers polyposis. Dis Colon Rectum 36: 953-957, 1993.
12) 九嶋亮治, 松原亜季子, 竹村しづき, 他：胃—胃炎および胃上皮性腫瘍．病理と臨床25（臨時増刊号　診断に役立つ免疫組織化学）：42-56, 2007.
13) Zurac S, Micu G, Bastian A, et al: Malignancy and overdiagnosis of malignancy in Peutz-Jeghers polyposis. Rom J Intern Med 46: 179-184, 2008.
14) Bolwell JS, James PD: Peutz-Jeghers syndrome with pseudoinvasion of hamartomatous polyps and multiple epithelial neoplasma. Histopathology 3: 39-60, 1979.
15) Shepherd NA, Bussey HJR, Jass JR: Epithelial misplacement in Peutz-Jeghers polyps. A diagnostic pitfall. Am J Surg Pathol 11: 743-749, 1987.
16) Petersen VC, Sheehan AL, Bryan RL, et al: Misplacement of dysplastic epithelium in Peutz-Jeghers polyps. Am J Surg Pathol 24: 34-39, 2000.
17) 八尾隆史, 恒吉正澄：sm癌診断におけるdesmoplastic reactionの意義．偽浸潤（pseudocarcinomatous invasion）と癌性浸潤（carcinomatous invasion）との違い．早期大腸癌 4 : 187-191, 2000.
18) 椎木滋雄：進行小腸癌との鑑別を要したPeutz-Jeghers症候群の１例．日臨外会誌 65: 103-106, 2004.
19) 田村　康, 田覚健一, 渡辺史郎, 他：十二指腸ポリープに粘液貯留を伴う偽浸潤を認め、診断に苦慮したPeutz-Jeghers症候群の１例．Gastroenterol Endosc 48: 1221-1226, 2006.

小林他論文附図（1）

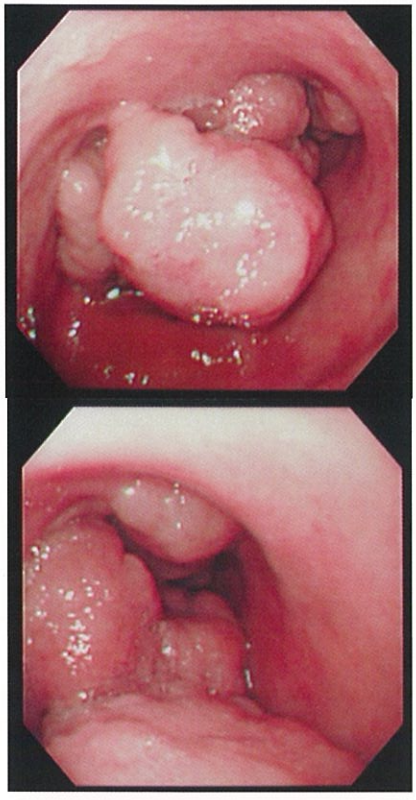

図1．内視鏡所見

図2．ポリープの肉眼所見。下は割面、↑は偽浸潤部

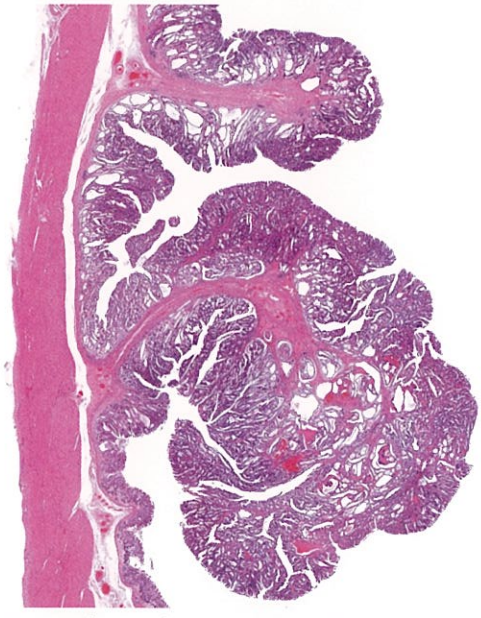

図3．ポリープのルーペ像。平滑筋の樹枝状構造がみられる。

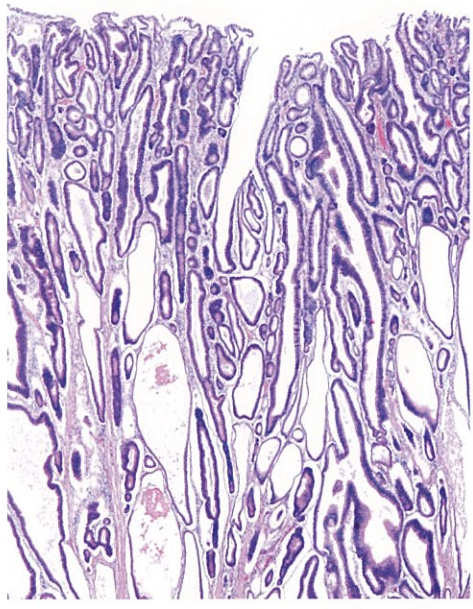

図4．異型性の乏しい腺管の増殖、深部の拡張した腺管を示す。

小林他論文附図（2）

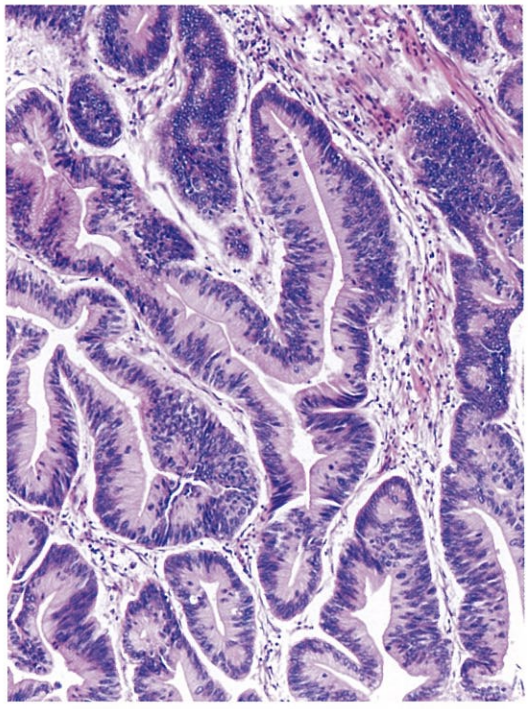

図５．異形成部。偽重層化のみられる異型腺管が認められる。

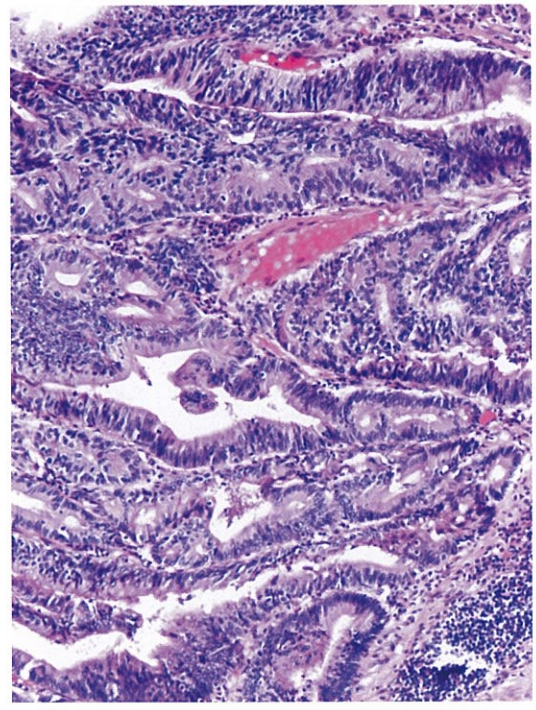

図６．腺癌部。不規則な腺管形成のみられる異型細胞の増生がみられる。

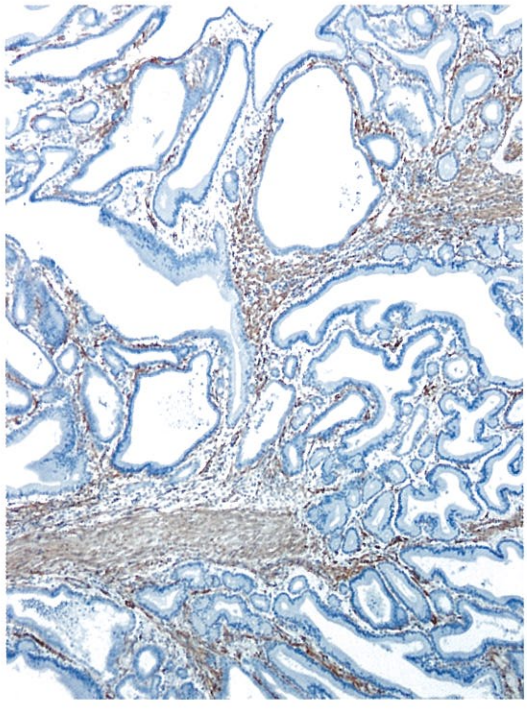

図７．平滑筋アクチンの免疫染色。間質に平滑筋線維がみられる。

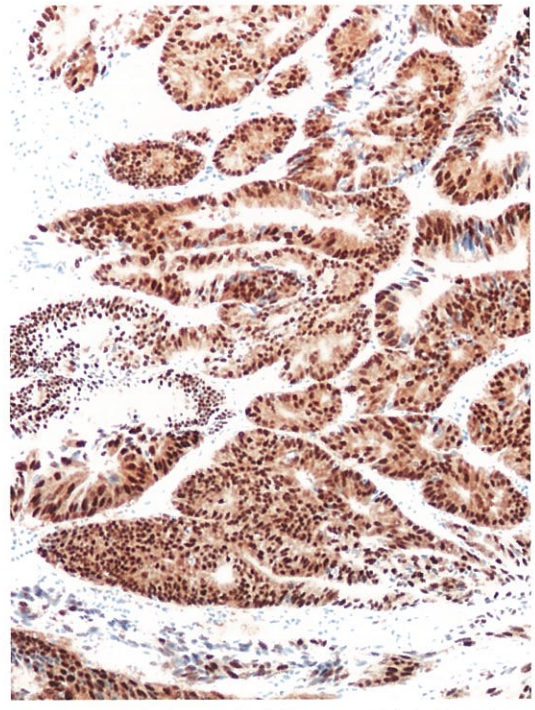

図８．腺癌部のp53免疫染色。陽性細胞が密にみられる。

小林他論文附図（3）

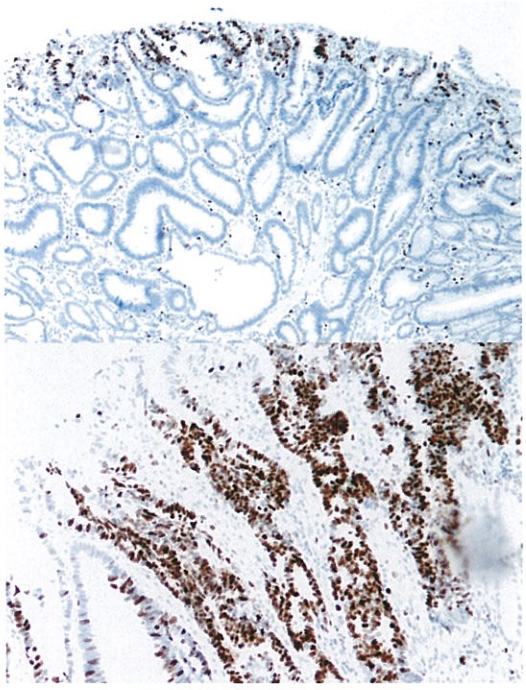

図９．Ki-67の免疫染色。上:異形成部（上方シフトを示す）下：腺癌部（びまん性陽性所見を示す）

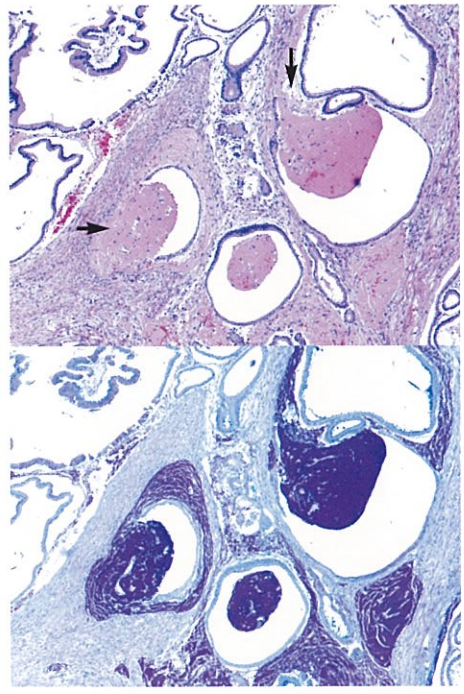

図10．粘液の流出部。矢印部は上皮が破綻し、粘液が間質に流出している。（下はアルシアン青PAS染色）

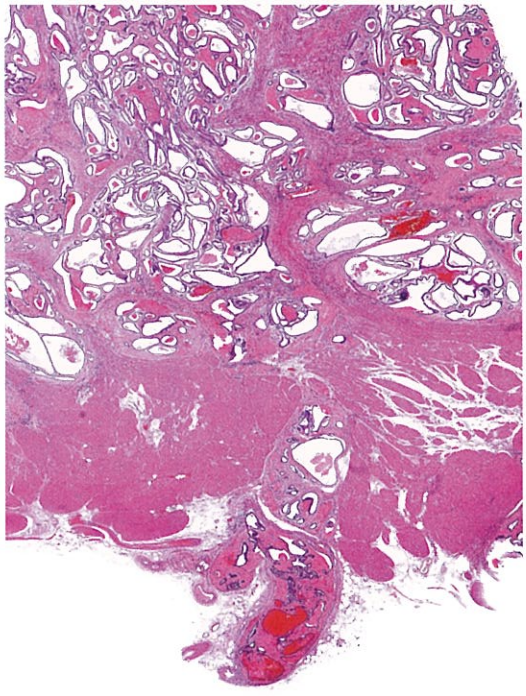

図11．固有筋層から漿膜下の偽浸潤。下が漿膜

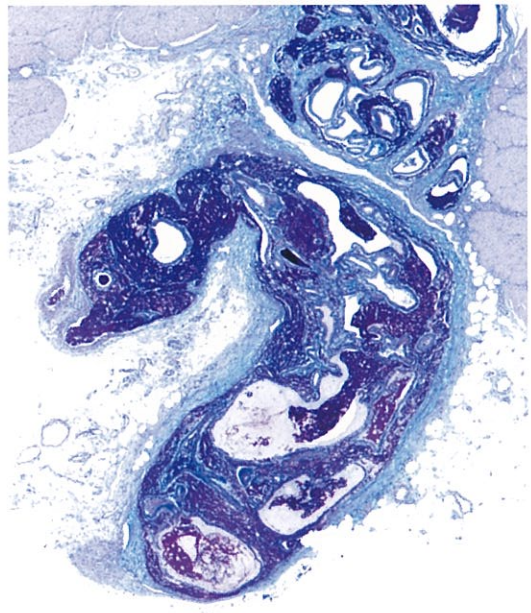

図12．図11の漿膜下部の強拡大（アルシアン青PAS染色）。腺管周囲を粘液が取り巻いている。

18トリソミー症候群にみられた肺動脈の解離性動脈瘤の1新生児剖検例

景岳会　南大阪病院　病理診断科
小林庸次

大阪市立総合医療センター　病理部
井上　健、福島裕子、石井真美

An autopsy case of pulmonary arterial dissecting aneuryam in a neonate associated with trisomy 18 syndrome

Yasutsugu Kobayashi, M.D.
Department of Pathology, Minamiosaka General Hospital

Takashi Inoue, M.D., Hiroko Fukushima, M.D., Naomi Ishii, M.D.
Department of Pathlogy, Osaka City General Hospital

We report an autopsy case of pulmonary arterial dissecting aneuryam in a neonate associated with trisomy 18 syndrome. The patient had many congenital anomalies represented by cardiac anomalies and horseshoe kidney. Heart showed double outlet right ventricle , hypoplastic left ventricle, ventricular septal defect, patent foramen ovale, patent ductus arteriosus and others. Arterial dissection occurred in right main pulmonary artery and intrapulmonary branches of bilateral pulmonary arteries. Secondary pulmonary hypertension with congenital cardiac anomalies and medial mucoid degeneration of pulmonary arteries are important as cause of pulmonary arterial dissection in this case. Pulmonary arterial dissecting aneurysm is extremely rare and we found a few reports of this lesion during infancy.

Key words : dissecting aneurysm, pulmonary artery, trisomy 18 syndrome

要　旨

18トリソミーに合併した肺動脈の解離性動脈瘤の新生児の1剖検例を報告した。心奇形および馬蹄腎など多数の奇形を合併していた。心奇形としては、両大血管右室起始症、左室低形成、心室中隔欠損、卵円孔開存、動脈管開存などが認められた。肺では右肺動脈主幹および両肺の肺動脈枝に解離性動脈瘤が認められた。解離性肺動脈瘤の病因として、心奇形による2次性肺高血圧症のほか肺動脈中膜のムコイド変性がみられたことが注目される。解離性肺動脈瘤の報告は極めて少なく、新生児・乳児例は数例みられるに過ぎない。18トリソミーに合併した例は報告されていない。

はじめに

肺動脈の解離性動脈瘤は非常に稀な疾患であるが、ことに新生児や乳児にみられることはとりわけ稀である。われわれは染色体異常18トリソミーがみられ、心奇形を含む多発奇形が認められた新生児剖検例で肺動脈の解離性動脈瘤を経験したので報告する。

臨床所見

症例：生後18日、男児。

胎令42週、生下時体重2,000gで帝王切開にて出生した。母親は36歳、初産で、羊水過多症がみられ、Apgar 1分5点、5分8点であった。

出生時、耳介低位、小頭症、短頸、合指症、overlapping fingerなどの外表異常より18トリソミーが疑われ諸検査が行われた結果、気管・食道瘻、心奇形が判明した。即日胃瘻形成が行われ、翌日に気管食道瘻（Gross C型）に対し根治術（瘻孔閉鎖、食道端々吻合）が行われた。術後自発呼吸が弱く、人口呼吸器より離脱できず、尿量も次第に減少し、出血傾向も出現、全身状態は悪化し、生後18日で死亡した。

超音波検査で単心室が疑われ、染色体検査で18 trisomyが確認された。

病理解剖学的所見

心臓には多数の奇形が認められ、左室は中等度に低形成性で、僧帽弁に低形成、狭窄がみられた。両大血管は右心室から起始しており、大動脈起始部の下方に心室中隔欠損がみられ、卵円孔の開存も認められた（図2）。大動脈弁、肺動脈弁、三尖弁の結節状硬化巣などはみられなかったが、肺動脈弁は不完全な3弁であった。動脈管の開存がみられ、左上大静脈の遺残も認められた。これら心臓の所見をまとめると、両大血管右室起始症、左心室低形成、僧帽弁狭窄、心室中隔欠損、卵円孔開存、動脈管開存、左上大静脈遺残、右室肥大・拡張である。

肺では分葉異常はみられず、両肺表面には散在性の小出血巣がみられ（図2）、割面では肺内肺動脈の走行に一致して出血が認められ、肺動脈壁には不明瞭ながら解離を窺わせる所見が認められた。さらに右肺動脈主幹にはほぼ全周性に壁内に血液の貯留がみられ、解離性動脈瘤を疑わせる所見を示していた（図3）。組織所見では、右肺動脈主幹には図4の通り解離性動脈瘤による血液の貯留がほぼ全周性に中膜筋層内に認められた。左右の肺内の太い肺動脈枝では筋層内に数珠状などの偽腔が形成され、血液を充満しており、真の内腔は狭窄していた（図5，6）。これらの解離性動脈瘤は一部で末梢の肺動脈枝にも及び壁内に血液の貯留が認められた。また解離部の一部で軽度の器質化を疑わせる所見もみられた（図7）。動脈瘤が認められない肺動脈枝では、しばしば中膜筋層の外側部に粘液物質の貯留を窺わせるやや好塩基性の組織間隙がみられ、アルシアン青陽性の粘液物質の貯留が認められ、ムコイド変性と考えられた（図8）。肺のその他の所見として、肺胞内出血、うっ血、軽度の羊水吸引、bronchopulmonary dysplasiaが認められた。

その他の臓器の異常として、馬蹄腎、腎嚢胞（軽症）；膵の多発性嚢胞；メッケル憩室、腸回転異常；大脳前頭葉の発育不良；外表異常として耳介低位、小顎症、短頸、合指症、overlapping finger、掌紋の異常などが認められた。

考　察

18トリソミーは18番染色体のtrisomyによる重篤で多彩な奇形を合併し、早期に死亡することの多い古典的染色体異常症候群の1つである。多発性内臓奇形は必発で、中でも心奇形はほとんどの例にみられると言われている。今般18トリソミー症候群の多数例の報告文献を集計したが[1)～5)]、123例の全例に心血管奇形が確認され、なかでも心室中隔欠損は89%に、多弁の異常polyvalvular diseaseは84%に、動脈管開存は48%に認められた。本例で認められた両大血管右室起始症は6%にみられるのみで、肺動脈の動脈瘤の記載は確認できなかった。著者らが経験した18トリソミーの18例の剖検例でも全例に心血管奇形がみられ、17例に心室中隔欠損が、8例に動脈管開存が、4例に両大血管右室起始症が認められた。18トリソミー症候群にみられるその他の内臓奇形として、泌尿器系奇形が多く、中でも馬蹄腎が知られており、欧米例では25%に合併とされるが[6)]、本邦の文献例では48%（22/46例）に、著者らの例では67%（12/18例）に馬蹄腎の合併がみられ、わが国では多い傾向が窺える。

大動脈の解離性動脈瘤は時に経験するが、肺動脈のものは非常に稀である。1981年にLuchtrathは1例と、それまでの文献例11例を

集計し、報告している[7]。それらでは若年成人が多くみられたが、新生児の１例が含まれている。しかし、ハンガリー語の報告で、詳細は不明である。近年、画像診断の進歩で超音波検査、CT検査で診断されるようになり、解離性肺動脈瘤の症例報告が散見されるようになった[7)~10)]。しかし、新生児、乳児の報告はほとんどみられていない。Tanakaらは染色体22q11欠失を伴う２例（生後46日、10日）の解離性肺動脈瘤の剖検例を報告しているが、英文報告ではその他に報告は認められないと述べている[11), 12)]。また、著者らも文献例の検索を行ったが、これら以外に新生児・乳児の解離性肺動脈瘤の報告は認められなかった。しかし、肺動脈主幹の嚢状動脈瘤の新生児例は少数報告されている[13), 14)]。解離性肺動脈瘤は動脈管開存などの先天性心疾患による肺血流量の増加、肺高血圧症に合併するものが多いが、原発性肺高血圧症、感染症、外傷、動脈硬化症、結合織病などとの合併が認められ、肺高血圧症の認められない例もみられる。Khattarら（2005）の63例の集計では34例に心疾患（25例：心奇形、９例：リウマチ性僧帽弁狭窄）、９例に原発性肺高血圧症、４例に肺塞栓症、４例に慢性閉塞性肺疾患、２例にカテーテルによる解離などが認められている[8)]。Tanakaらの新生児・乳児例では、１例は小さな心室中隔欠損がみられるのみで、１例は動脈幹遺残、心室中隔欠損が認められた。いずれにも肺動脈壁に粘液物質の貯留はみられず、２次的に解離性動脈瘤を起こす原因はみられていない[11), 12)]。本例の肺動脈の解離の病因として両大血管右室起始症、動脈管開存などの心奇形とともに解離のみられない部の肺動脈中膜にムコイド変性がみられた点が注目される。

文　献

1）Moerman P, Fryns JP, Gooddeeris P, et al: Spectrum of clinical and autopsy findings in trisomy 18 syndrome. J Genet Hum 30: 17-38, 1982.

2）Matsuoka R, Misugi K, Goto A, et al: Congenital heart anomalies in the trisomy 18 syndrome, with reference to congenital polyvalvular disease. Am J Med Genet 14: 657-668, 1983.

3）Kinoshita M, Nakamura Y, Nakano R, et al: Thirty-one autopsy cases of trisomy 18: clinical features and pathological findings. Pediatr Pathol 9: 445-457, 1989.

4）Van Praagh S, Truman T, Firo A, et al: Cardiac malformation in trisomy-18: a study of 41 postmortem cases. J Am Coll Cardiol 13: 1586-1598, 1989.

5）Lizarraga MA, Mintegui S, Sanchez Echaniz J, et al: Heart malformation in trisomy 13 and trisomy 18. Rev Esp Cardiol 44: 605-610, 1991.（article in Spanish）

6）Gilbert-Barness E, Oligmy LL: Abnormalities of chromosome 18. In Potter's pathology of the fetus, infant and child. 2nd edition, Gilbert-Barness E ed, Mosby：236-238, 2007.

7）Luchtrath H: Dissecting aneurysm of the pulmonary artery. Virchows Arch [Pathol Anat] 391: 241-247, 1981.

8）Khattar RS, Fox DJ, Alty JE, et al: Pulmonary artery dissection: an emerging cardiovascular complication in surviving patients with chronic pulmonary hypertension. Heart 91: 142-145, 2005.

9）Smalcelj A, Brida V, Samarzija M, et al: Giant, dissecting, high-pressure pulmonary artery aneurysm: case report of a 1-year natural course. Tex Heart Inst J 32: 589-594, 2005.

10）Guo Y, Huang H, Chen W, et al: A case of pulmonary artery dissection. Eur J Echocardiogr 12: E32, 2011.

11）Yamanaka S, Tanaka Y, Kawataki M, et al: Chromosome 22q11 deletion complicated by dissecting pulmonary arterial aneurysm and jejunal atresia in an infant. Arch Pathol Lab Med 124: 880-882, 2000.

12）Tanaka Y, Kato Y, Kato K, et al: Dissecting pulmonary arterial aneurysm associated with chromosome 22q11 deletion. Am J Med Gen 104: 260-261, 2001.

13) Mehraein Y, Wippermann CF, Michel-Behnke I, et al: Microdeletion 22q11 in complex cardiovascular malformation. Human Genet 99: 433-442, 1997.
14) Muramatsu Y, Kosho T, Nagata M, et al: Progressive aortic root and pulmonary artery aneurysm in a neonate with Loeys-Dietz syndrome type 1B. Am J Med Genet A 152A: 417-421, 2010.

小林他論文附図（1）

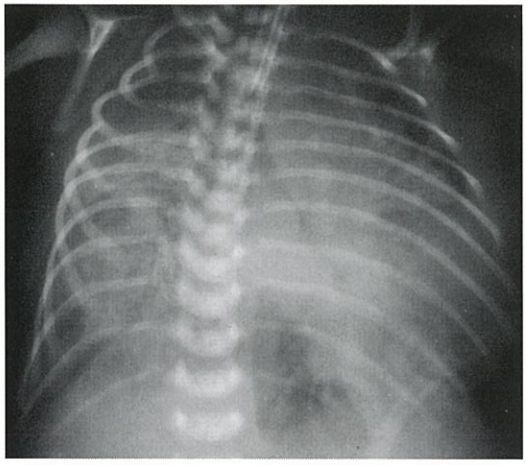

図1．死亡前日の胸部レ線所見

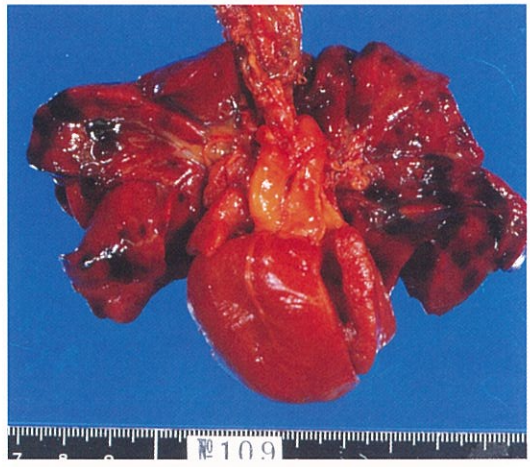

図2．剖検時心臓、肺臓：両大血管右室起始症、左室低形成、肺の斑状出血がみられる。

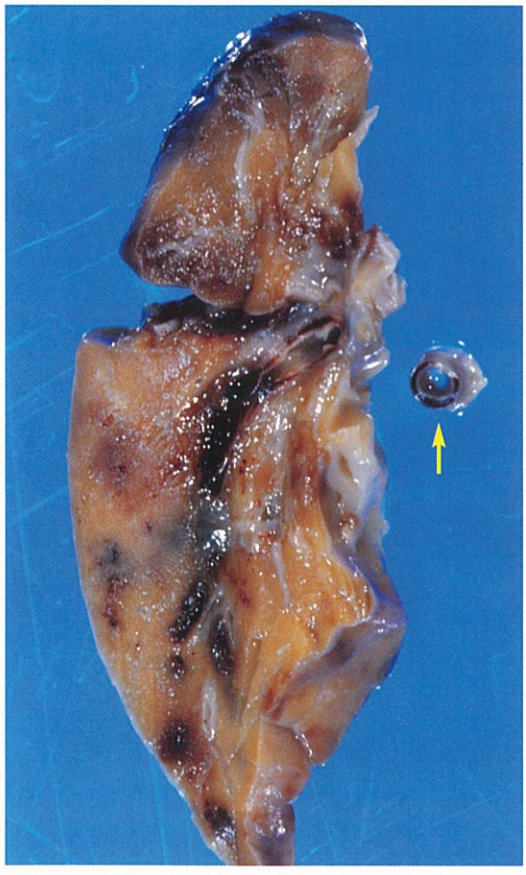

図3．固定後右肺および右肺動脈主幹（↑）の割面：肺内肺動脈枝、肺動脈主幹の解離性動脈瘤および周囲肺の出血が認められる。

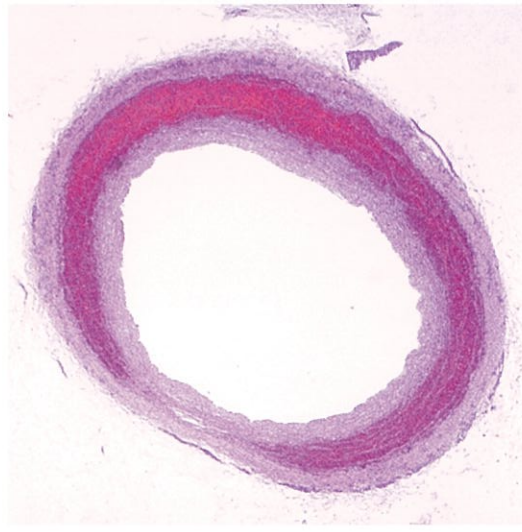

図4．右肺動脈主幹：中膜にほぼ全周性の解離がみられる。

小林他論文附図（2）

図5．右肺下葉の太い肺動脈枝：解離による数珠状の偽腔がみられ、内腔は狭窄している。

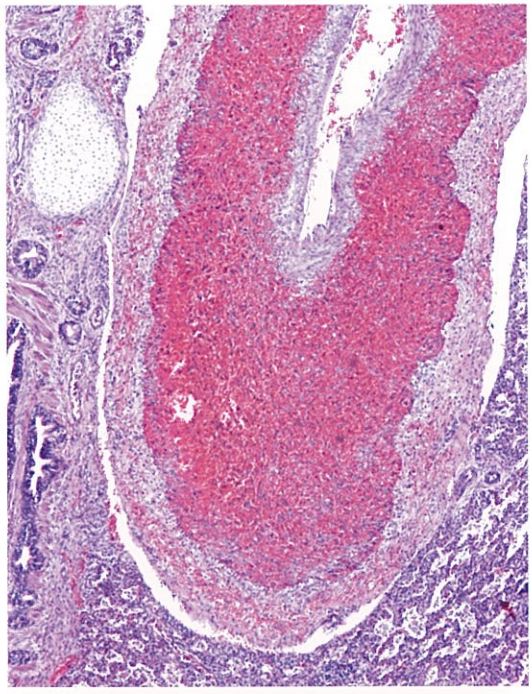

図6．右肺下葉の中等大肺動脈枝：中膜に幅廣い解離がみられ、内腔は狭窄している。

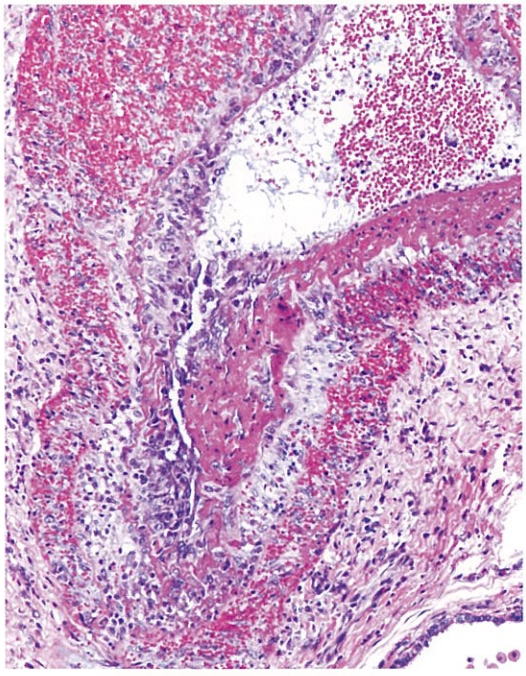

図7．右肺下葉の中等大肺動脈枝：解離がみられ、内皮細胞の増生、解離部の軽度の器質化がみられる。

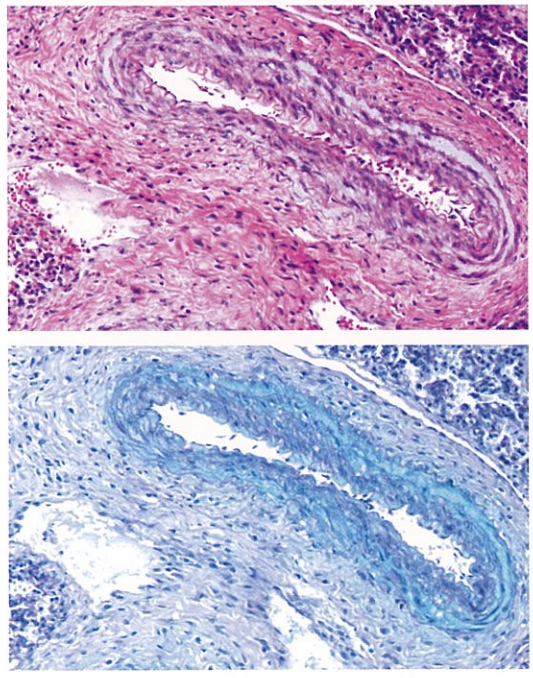

図8．右肺上葉の解離のみられない肺動脈枝：中膜にムコイド変性がみられる。（下図はアルシアン青PAS染色）

肺MALTリンパ腫の１例

景岳会　南大阪病院　胸部外科
柿本祥太郎、森田雅文

景岳会　南大阪病院　病理診断科
小林庸次

A Case Of Pulmonary mucosa-associated lymphoid tissue (MALT) Lymphoma

Shotaro Kakimoto, M.D., Masafumi Morita, M.D.
Department of Thoracic Surgery, Minami Osaka General Hospital

Yasutsugu Kobayashi, M.D.
Department of Pathology, Minami Osaka General Hospital

A 68 year-old-woman was admitted for evaluation an abnormal chest X-ray shadow found incidentally in the left upper lobe. Chest CT showed a mass of 2 cm in diameter with air bronchogram in the segmeny 4. Lung cancer was suspected but we could not diagnose definitely before surgery.

A left upper lobectomy was performed for the diagnosis and treatment.

Histopathological examination revealed pulmonary mucosa-associated lymphoid tissue (MALT) lymphoma. There has been no sign of recurrence for 1year after surgery without any postoperative adjuvant therapy.

Key words : Malignant lymphoma, Primary malignant lymphoma of the lung, MALT lymphoma, lymphoepithelial lesion

要　約

比較的稀な肺MALTリンパ腫の１例を経験した。症例は68歳女性で糖尿病の治療中に胸部腫瘤陰影を指摘された。気管支鏡では確定診断が得られず、肺癌との鑑別も困難であり、診断をかねて手術（左上葉切除術）を行った。病理診断は肺MALTリンパ腫であった。

術後約１年経過したが再発は認めず経過は良好である。MALTリンパ腫の予後は良好とされているが再発の報告もあり、引き続き厳重な経過観察が必要である。

はじめに

肺MALT（mucosa-associated lymphoid tissue）リンパ腫は比較的稀な疾患であり、術前診断は困難とされている。われわれは今回、原発性肺癌との鑑別が困難であった肺MALTリンパ腫の１例を経験したので若干の文献的考察を加えて報告する。

症　例

症　例：68才　女性
主　訴：胸部腫瘤陰影
現病歴：糖尿病にて内科通院中であったが、胸

部レントゲンにて左肺上葉に２㎝大の腫瘤陰影を指摘されH23/11/10当科紹介された。11/15気管支鏡検査を行ったが確定診断には至らず、手術目的にて入院となった。
既往歴：２型糖尿病（内服加療中）
家族歴：特記すべきことなし
喫煙歴：なし
現　症：身長143㎝、体重35kg、体温36℃、血圧112/62㎜Hg,脈拍88/m整、心雑音なし、呼吸音正常、表在リンパ節触知せず
血液検査：WBC4500, RBC371万, Hb12.3g/dl, Ht36%, Plt21万，TP7.3g/dl, Alb4.5g/dl, AST23IU, ALT13IU, LDH242IU, ALP140IU, CK223IU, BUN24.4mg, Crea0.54mg, Na139mEq, K5.1mEq, Cl104mEq, FBS139mg, HbA1c6.4%, CRP0.04mg,
軽度の高血糖を認める。
腫瘍マーカー：CEA4.2, NSE10, SCC0.7、ProGRP93.2
ProGRPの軽度上昇を認める。
胸部レントゲン：左肺に２㎝大の腫瘤陰影を認める。（図１）
胸部CT：左S4に２㎝大のair bronchogramをともなう腫瘤を認める。縦隔リンパ節腫大はみられない。（図２）
その他頭部MRI、腹部CT、骨シンチにて異常所見は認めなかった。
以上の所見より肺癌の疑いにて12/１手術を行った。
手術所見：左第４肋間前側方切開にて手術を行った。術中迅速にて悪性リンパ腫疑いと診断され、左上葉切除術および縦隔リンパ節のサンプリングを行った。明らかなリンパ節腫大は認めなかった。
切除標本：２×1.5㎝の黄白色結節を認めるが、周囲との境界は不明瞭である。（図３）
組織所見：結節部には小型リンパ球様の腫瘍細胞がびまん性に浸潤しているが、融合する結節上集簇を形成し、しばしば内部に既存の肺組織構造を残している。（図４）
また胚中心を有する反応性リンパ濾胞構造が少数散見される。注目される所見として、気管支上皮、細気管支上皮へのリンパ球様細胞の浸潤が見られ、気管支の構造は不明瞭となっており、いわゆるリンパ上皮病変lymphoepithelial lesionと考えられる。（図５，６）
浸潤細胞は小型細胞がほとんどで、軽度にくびれた異型核を有しているが、少数の中型や大型芽球様細胞を交えている。形質細胞への分化はほとんど認められない。（図７）
免疫染色所見：腫瘍細胞はCD20（+）（図8）CD3（−）、CD5（−）、CD10（−）、BCL2（+）である。また反応性リンパ濾胞形成部などにCD3, CD5, CD21陽性細胞が認められる。
以上の所見より粘膜関連リンパ組織型辺縁帯リンパ腫（MALTリンパ腫）と診断した。
Ki67の免疫染色では陽性細胞は濾胞部には多いが、その他では少数散在性にみられるのみである。リンパ節では組織構造を残し，炭粉沈着が目立つ部分が多くみられ恐らく転移は認められないと考えられた。
術後化学療法などは行わず経過観察しているが、約１年経過した現在再発は認めていない。

考　察

肺原発悪性リンパ腫は肺原発悪性腫瘍の0.3〜0.45%、悪性リンパ腫の0.3%にみとめられる比較的稀な疾患であり、その多くはMALTリンパ腫が占めている[1)]。

MALTリンパ腫は1983年にIsaacsonらにより提唱された低悪性度のリンパ腫であり、胚中心細胞類似（CCL）細胞、単球様B細胞、小型リンパ球、および少数の免疫芽球や胚中心芽球など多彩なB細胞から構成される節外性B細胞リンパ腫である。起源細胞としては胚中心を経由した濾胞辺縁帯細胞に由来すると考えられている[2) 3) 4)]。

肺MALTリンパ腫は肺のBALT（bronchus-associated lymphoid tissue）由来のリンパ腫であり、BALTリンパ腫とも呼ばれている。その発生に関しては、喫煙などの抗原刺激や肺の慢性炎症性疾患、自己免疫疾患を経て発生するとされているが、本症例は非喫煙者であり、肺疾患の既往も認めなかった。実際ほとんどの肺MALTリンパ腫の原因は不明とされている。

ほとんどは成人にみられ、平均年齢61歳、やや女性に多い。発生部位は消化管が最も多く

50%程度を占め、なかでも胃がそのうち85%を占めている。肺は14%であり、その他、頭頸部(14%)、眼附属器（12%)、皮膚（11%)、甲状腺（４%)、乳腺（４%）である。

ほとんどは無症状で発見されることが多いが、咳や痰、胸痛をともなう事もある[5]。

レントゲン、CT所見は多彩であり、air bronchogramをともなう単発あるいは多発腫瘤陰影や浸潤影、angiogram signやスリガラス陰影をともなうなどの特徴があるとされている。

免疫マーカーではCD20、CD79aが陽性、CD5、CD10、CD23が陰性、BCL2は陽性を示す[3)4)]。

本症例は他疾患の経過観察中に胸部レントゲンにて偶然発見され、CT上air bronchogramをともなう腫瘤陰影を認めた。自覚症状は全く認めず、気管支鏡では診断がつかなかったが、腫瘍マーカー（ProGRP）が軽度上昇しており、肺癌を疑い手術を行った。

病理組織所見にて小型リンパ球が増殖し、胚中心を有する反応性リンパ濾胞構造を認め、lymphoepithelial lesionを認めるなどの特徴を有し、また免疫染色ではCD20（+)、CD5（−）CD10（−）BCL（+）などの結果から肺MALTリンパ腫と診断した。

肺MALTリンパ腫は術前診断が困難であり、診断目的での手術が行われることが多い。治療に関しては手術、化学療法、放射線療法のどれを選択するかはいまだ確立されていないが、診断を兼ねて手術に至るケースが多く報告されており手術が第1選択と考えられる[6)7)8)]。

肺MALTリンパ腫は肺内に限局性に長期間とどまるとされ、術式に関しては、肺葉切除術と部分切除で予後に差はないとの報告もあり肺機能に予備力のない場合は部分切除を選択することも考えられる[9)10)11)]。

予後は５年生存率84%と報告されており、比較的良好であるとされているが、長期間経過後に再発したとの報告もみられ今後も厳重な経過観察が必要である。

結　語

比較的稀な肺MALTリンパ腫の１例を経験した。術後約１年経過したが再発は認めていない。

参考文献

1）Miller DL, Allen MS: Rare pulmonary neoplasms. Mayo Clin Proc68: 492-498, 1993.

2）Isaacson P,Wright DH: Malignant lymphoma of mucosa-associated lymphoid tissue. A distinctive type of B-cell lymphoma Cancer 52: 1410-1416, 1983.

3）William D. Travis, Elisabeth Brambilla, H. Konrad Muller-Hermelink et al: Pathology and Genetics of Tumors of the Lung, Pleura, Thymus and Heart IARC Press, Lyon：88-90, 2004.

4）Steven H.Swerdlow, Elias Campo, Nancy Lee Harris et al: WHO Classification of Tumors of Haema-topoietic and Lymphoid Tissues IARC Press, Lyon：214-217, 2008.

5）稲垣　宏, 山田勢至, 滝野　寿：粘膜関連リンパ組織型辺縁帯リンパ腫（MALTリンパ腫). 病理と臨床 28：731-736, 2010.

6）山本澄治, 花岡俊仁, 多田明博, 大谷弘樹, 福原哲治, 他：空洞形成を呈した肺原発悪性リンパ腫の１例. 日呼外会誌 22：666-671, 2008.

7）河岡　徹, 深光　岳, 森田克彦：FDG-PETで集積を認めた肺MALTリンパ腫の１例：国内外28報告例を加えて. 日呼外会誌 22：1022-1026, 2008.

8）藤原俊哉, 西川敏雄, 片岡和彦, 松浦求樹：肺・結膜および耳下腺に同時発生したMALTリンパ腫の１例. 日呼外会誌 25：615-619, 2011.

9）小野田雅彦, 竹中博昭, 田中俊樹, 林　雅規, 濱野公一：原発性肺癌との鑑別が困難であったBALT lymphomaの１例. 日呼外会誌 19：145-149, 2005.

10）大内政嗣, 井上修平, 花岡　淳, 五十嵐知之, 藤野昇三, 他：胸腔鏡下肺生検で診断した肺MALTリンパ腫の１例. 日呼外会誌 21：149-154, 2007.

11）川真田修, 高橋正彦：両側に発生した肺MALTリンパ腫の２例. 日呼外会誌 23：169-173, 2009.

柿本他論文附図（1）

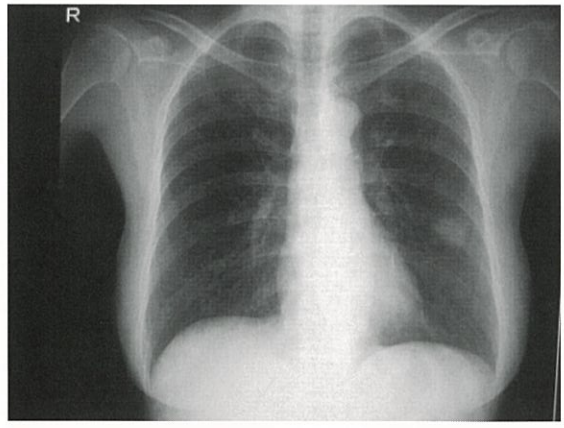

図1　胸部レントゲン
左肺に2㎝大の腫瘤を認める。

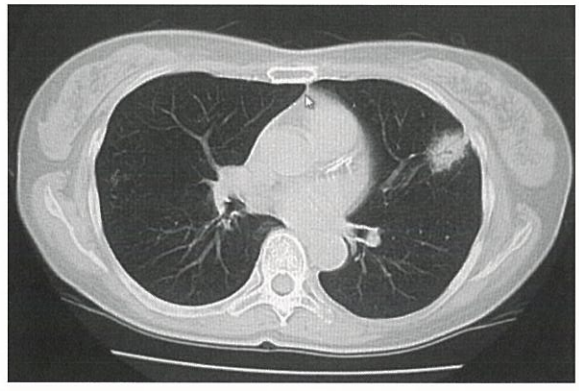

図2　胸部CT
左S4に2×1.5㎝のair bronchogramを伴った腫瘤を認める。

図3　切除肺の肉眼像
2×1.5㎝程度の周囲との境界が不鮮明な黄白色結節がみられる。

柿本他論文附図（2）

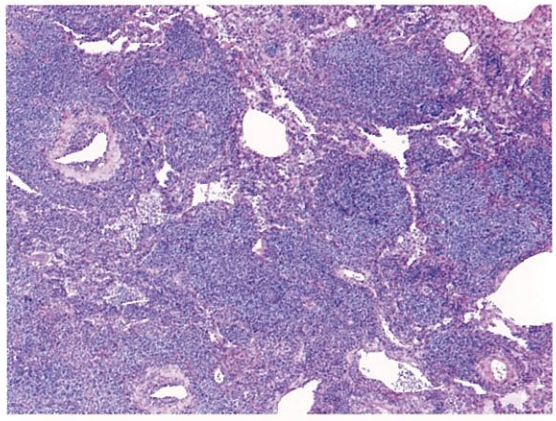

図 4　結節の弱拡像で、多結節状のリンパ球様細胞の集簇がみられる。

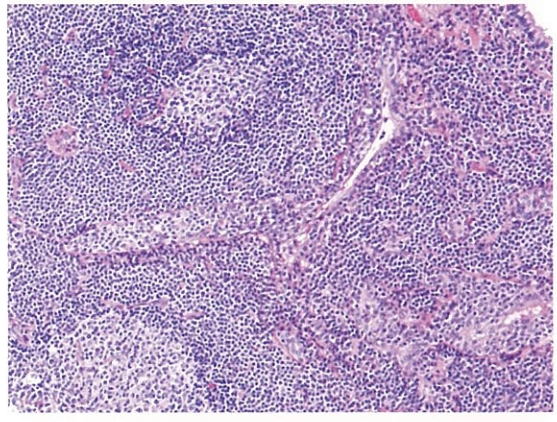

図 5　リンパ上皮病変で不明瞭になった気管支を示す。また反応性リンパ濾胞がみられる。

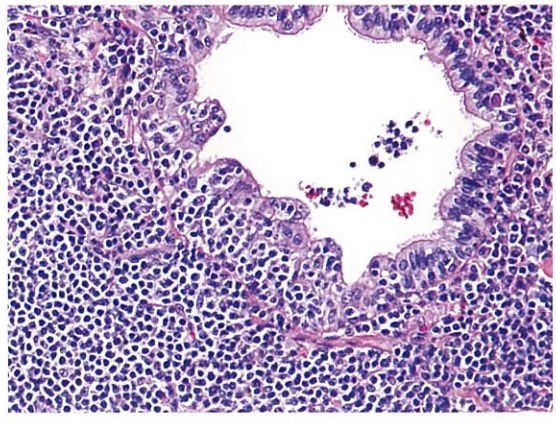

図 6　リンパ上皮病変で気管支上皮内に腫瘍細胞の浸潤が目立つ。

柿本他論文附図（3）

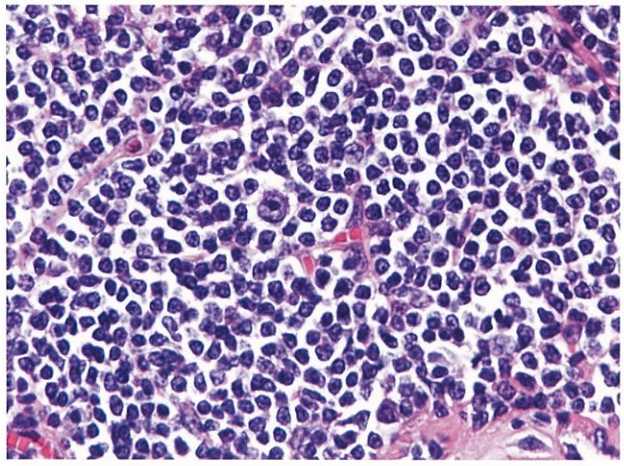

図７　腫瘍は軽度の異型性を示す小型リンパ球様細胞がほとんどで少数の大型芽球様細胞を交えている。

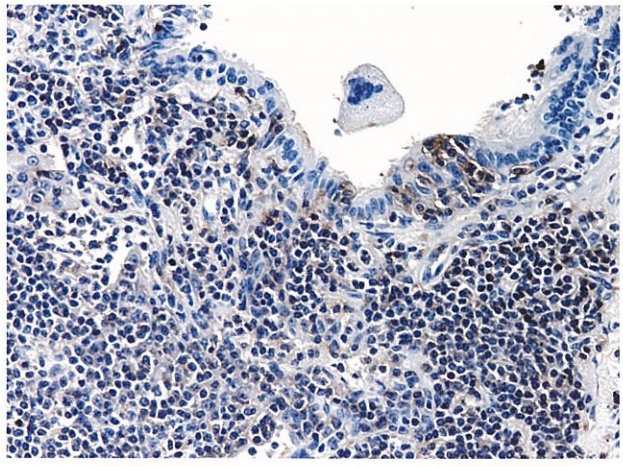

図８　CD20の免疫染色。気管支上皮部への浸潤を含む腫瘍細胞はCD20陽性である。

検診の上部消化管バリウム検査後に大腸穿孔を来たした１例

景岳会　南大阪病院　外科
三木高平、藤尾長久、葛城邦浩、田中芳憲、原田知明、中谷守一
景岳会　南大阪病院　消化器内科
福田　隆、野村　勉、南條知己、柳生利彦、中谷雅美、東森　啓
景岳会　南大阪病院　病理診断科
小林庸次

A case of colorectal perforation after barium gastrography

Kohei Miki, M.D., Nagahisa Fujio, M.D., Kunihiro Katsuragi, M.D.,
Yoshinori Tanaka, M.D., Tomoaki Harada, M.D., Shuichi Nakatani, M.D.,
Department of Surgery, Minami Osaka General Hospital
Takashi Fukuda, M.D., Tsutomu Nomura, M.D., Tomoki Nanjo, M.D.,
Toshihiko Yagyu, M.D., Masami Nakatani, M.D., Akira Higashimori, M.D.,
Department of gastroenterology and hepatology, Minami Osaka General Hospital
Yasutsugu Kobayashi, M.D.
Department of Pathology, Minami Osaka General Hospital

Although barium peritonitis is very rare, it is potentially lethal. We recently treated a 48-year-old woman who developed severe lower abdominal pain one day after barium gastrography for medical examination. Abdominal plain X-ray and CT scan images revealed extravasation of barium into the peritoneal cavity. Emergency laparotomy was performed under the diagnosis of barium peritonitis due to perforation of the sigmoid colon. The perforation was present in the mesenteric side of sigmoid colon. Partial resection of sigmoid colon and a ileostomy were performed. The post operative course was satisfactory and the patient was discharged on the 19th day after surgery. The stoma was surgically closed about 7th month after the initial surgery, and the patient is currently well. Gastrography should be done with an understanding of the potential untoward effect. A case of colorectal perforation after barium gastrography is herein described with a brief review of the literature.

Key word : barium gastrography, colorectal perforation, barium peritonitis

要　約

上部消化管バリウム検査後の結腸・直腸穿孔は非常に稀である。我々は、検診のバリウム検査後に大腸穿孔をきたした症例を経験した。症例は48歳女性、バリウムによる上部消化管検査後翌日に下腹部痛を認め、精査の結果，消化管穿孔による腹膜炎と診断し緊急手術を施行した。S状結腸に穿孔を認めたため部分切除し、吻合後、回腸瘻を造設した。術後経過は良好であり、術後19日目に退院となった。約７ヶ月後に回腸瘻閉鎖術を施行し、その後も経過良好である。本疾患は医原性であるが死亡率の高い重篤な病態であり注意を要する。若干の文献的考察を加え報告する。

はじめに

バリウムによる上部消化管造影検査は健康診断の１つとして各医療施設で日常的に施行されているが、検査後の消化管穿孔は非常に稀である。今回我々は検診の上部消化管バリウム検査後に大腸穿孔を来たした症例を経験したので文献的考察を加えて報告する。

症　例

症　例：48歳，女性
主　訴：下腹部痛
既往歴：特記すべきことなし
家族歴：特記すべきことなし
現病歴：健康診断の１つとしてバリウムによる上部消化管造影検査を施行した。翌日に下腹部腹痛と排便困難を自覚し当院を受診し、当院消化器内科に入院となった。その翌日になり腹痛が増強し、消化管穿孔の疑いで当科紹介となった。
現　症：体温36.2℃、腹部膨満で硬く、全体に圧痛を認め、下腹部に筋性防御及び反跳痛を認めた。
血液生化学所見：
WBC19,600/μl, Hb11.0g/dl, Plt19.6万/μl, TP5.8g/dl, Alb2.9g/dl, AST13IU/L, ALT10IU/L, BUN13.9mg/dl, Cre0.63mg/dl, CRP11.11mg/dl, PT67%, PT-INR1.29, D-dimer4.3μg/mlであった。
腹部単純X線所見：
結腸から直腸にかけてバリウムの遺残を認めた。一部、骨盤内に漏出したバリウムを認めた。（Fig. 1）
腹部CT検査所見：
S状結腸にバリウムの貯留を認め周囲に遊離ガスを疑わせる異常ガス像を認めた。（Fig. 2）

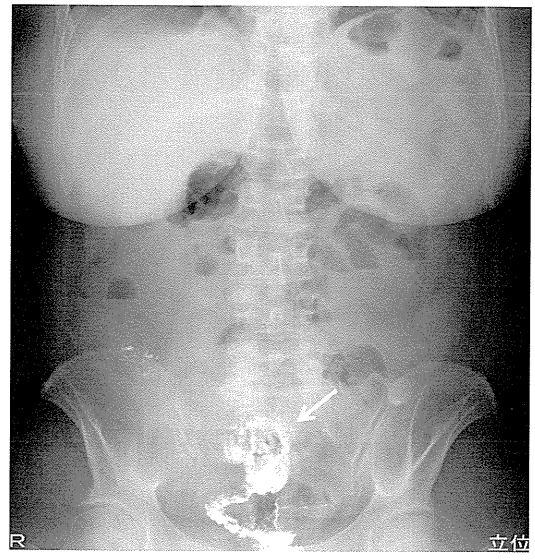

Fig. 1　Abdominal radiography
Plain abdominal radiography shows barium extravasation in the pelvic cavity (arrow).

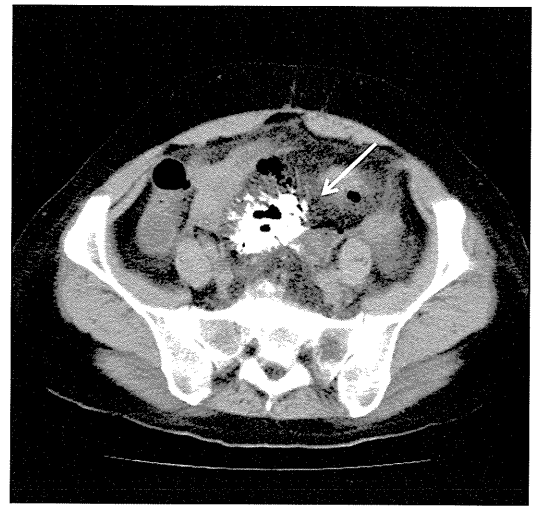

Fig. 2　Abdominal CT
Plain abdominal CT shows barium extravasation in the pelvic cavity (arrow).

手　術：バリウム塊及び便汁により汚染された腹水を認めた。S状結腸の腸間膜付着部側に穿孔部位を認めた。S状結腸を部分切除し、機能的端々吻合を施行し、腹腔内洗浄ドレナージし、回腸瘻を造設した。

切除標本病理所見：S状結腸腸間膜付着部側に3.3×2.5cm大の潰瘍形成及び穿孔を認めた。穿孔部位に肉眼的及び病理学的に腫瘍、憩室などは認めなかった。（Fig. 3）潰瘍底には多核白血球の滲出の目立つ脂肪組織が認められ、一部で壊死に陥っていた。さらに滲出物内や、脂肪組織内に結晶物が認められ、偏光観察で複屈折を示す結晶物が多数認められた。造影に用いられたバリウムと考えられた。（Fig. 4）

Fig. 3　Resected Sigmoid colon specimen
Perforation is noted on the mesorectal side of the colon.

（Fig. 4 -a）

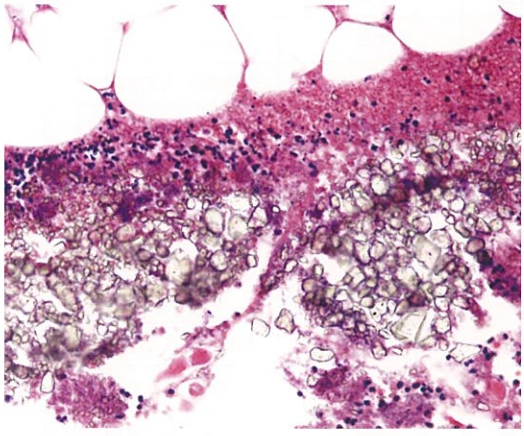

（Fig. 4 -b）

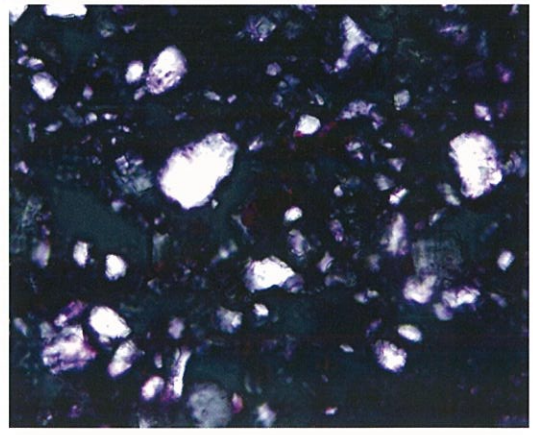

Fig. 4　Histopathological findings.

a：Brownish green-gray barium sulfate crystals, associated with by imflamatory cells.（H. E. stain,×20）

b：Polarized microscopy shows many birefringent crystals.

表１　原疾患のない上部消化管バリウム検査後の大腸穿孔

症例	報告年	報告者	年齢	性別	穿孔部位	検査後発症日	術式	転記
1	1973	下山[3]	40	男	S状結腸	8日	単純閉鎖	生
2	1973	下山[3]	60	男	S状結腸	4日	単純閉鎖＋人工肛門	死
3	1981	原[4]	75	女	S状結腸	3日	人工肛門	生
4	1981	原[4]	71	女	S状結腸	2日	なし	死
5	1983	操[5]	65	女	下行結腸	3日	人工肛門	死
6	1984	安達[6]	59	女	S状結腸	9日	単純閉鎖	生
7	1985	坂東[7]	60	女	横行結腸	7日	人工肛門	死
8	1987	森[8]	66	女	S状結腸	不明	不明	生
9	1990	田上[9]	78	女	S状結腸	3日	腸切除＋人工肛門	生
10	1992	石塚[10]	76	女	S状結腸	4日	単純閉鎖＋人工肛門	生
11	1993	仁科[11]	62	女	下行結腸	1日	人工肛門	生
12	1994	近藤[12]	61	女	下行結腸	1日	人工肛門	死
13	2002	礒[13]	68	女	S状結腸	4日	腸切除＋人工肛門	生
14	2002	松尾[14]	45	女	S状結腸	9ヶ月	腸切除＋人工肛門	生
15	2006	田中[15]	64	女	S状結腸	1日	人工肛門	生
16	2009	堤[16]	72	女	直腸	1日	腸切除＋人工肛門	生
17	2009	中尾[17]	66	女	直腸	3日	腸切除＋人工肛門	生
18	2010	大楽[18]	79	男	S状結腸	2日	腸切除＋人工肛門	生
19	2010	右近[19]	71	男	直腸	2日	腸切除＋人工肛門	生
20	2010	右近[19]	70	女	S状結腸	2日	腸切除＋人工肛門	生
21	2010	右近[19]	73	女	S状結腸	3日	腸切除＋人工肛門	生
22	2010	中川[20]	80	女	下行結腸	2日	人工肛門	生
23	2012	佐谷[21]	40	女	S状結腸	2日	腸切除＋人工肛門	生
24	2012	松尾[22]	47	女	直腸	4日	腸切除＋人工肛門	生
25	2011	自験例	48	女	S状結腸	1日	腸切除＋人工肛門	生

経　過：術後経過は良好であり、術後19日目に退院となった。約７ヶ月後に人工肛門閉鎖術を施行し、その後の経過は良好である。

考　察：上部消化管造影検査は健康診断の１つとして一般的に施行されている。バリウムはX線を通過させず、胃や腸の消化液で分解されず消化管から吸収されないため、上部消化管検査のみならず、下部消化管検査（注腸）においても広く用いられている。副作用として、便秘、腸閉塞、アレルギー症状、バリウム虫垂炎、バリウム肉芽腫、消化管穿孔によるバリウム腹膜炎などが挙げられる。

消化管造影検査後の大腸穿孔は稀であり、注腸検査後では１万例中２～４例と報告されている[1]。上部消化管造影検査後ではさらに頻度が低く101万３千例中３例との報告もある[2]。その多くは大腸に基礎疾患を有するものが多く、自験例の様に大腸に異常のない穿孔例の報告は非常に稀である。医学中央雑誌で1983年から2011年までの期間を対象に「バリウム」、「大腸（結腸、直腸）穿孔」、「胃透視」、「上部消化管造影検査」のキーワードで原著論文による検索を行った所、大腸疾患を持たない症例で胃透視後のバリウム停滞により大腸穿孔を起こした症

例は自験例を含め25例であった（表１）[3-22]。

これらを検討した所、男性４人、女性21人、年齢は40～80歳（平均63.8歳）と比較的高齢者に多く見られた。発症までの期間は１日～９ヶ月と幅があったが、４日以内が20例（79.1%）であった。自験例も４日以内であった。穿孔部位はS状結腸が16例（64%）と最多であった。これは結腸の中でS状結腸が最も細い部位であり、硬便の通過やそれに伴う蠕動運動による急激な内圧上昇と腸管壁の過度の伸展が起こりやすく、腸間膜付着部対側が虚血となり、穿孔を来たし易いとされている。これらに対しては２つの説が提言されている。硬くなったバリウムの便塊が結腸の中で最も細いS状結腸を通過する際に裂創を生じるというMcPhedran説と、硬くなったバリウムの便塊が結腸壁を圧迫し阻血壊死に陥るというBrearly説である[23, 24]。自験例では粘膜の虚血性変化こそはっきりしないものの、穿孔部位と周囲との境界が明瞭であるため、やはりこの部位にバリウムを含んだ便塊が貯留し圧迫による阻血壊死の可能性が高いと思われる。腸間膜付着部の穿孔機序については腸間膜付着部の伸展性の不良や腸間膜が腸壁を貫く輪状筋の部分的な脆弱性との関連性を指摘する報告がなされている[25]。自験例でも腸間膜側に穿孔していた。

近年では抗菌薬と全身管理の進歩により改善傾向が認められているものの依然として死亡率は高く注意が必要である。下部消化管穿孔では腸内細菌による感染を合併し易く、糞便による汚染により重症化する。それに加え本疾患ではバリウムが体内で異物として作用し、その異物刺激により炎症が修飾されること、さらにバリウムによる高浸透圧により腹膜に激しい炎症を惹起し、浮腫やうっ血、体液の細胞外移動、腹水貯留をきたすことが重篤化の原因とされている[22]。

穿孔に至るまでの期間が４日以内までに多いことを考慮すると、検査後下剤を使用しても排便が認められない時や、腹痛、嘔吐、腹部膨満などの症状出現時は腹部レントゲン検査や腹部CTなどを施行する必要があると考えられる。腹部レントゲンなどでバリウムの貯留を認めた時には排便を促す必要がある。この際には強力な下剤や浣腸よりも緩徐に排便を促す方が良いとされており、Proutらは50%ラクツロース投与の有用性を報告している[26]。文献的には高齢者は検査後、全例投与を提案している。検査後、便秘が継続するような例では50%ラクツロースを１回５～10mlで１日２～３回内服されている。投与期間はX線レントゲン検査上バリウムが消失するまで約１～９週間と報告されている。

また術式は穿孔部の単純閉鎖や腸管の部分切除が行われているが、ほぼ全例で人工肛門の造設が施行されていた。腹膜炎による縫合不全を考慮した場合、より安全な処置と考えられる。

結　語

検診の上部消化管バリウム検査後に大腸穿孔を来たした症例を経験したので報告した。今後は社会の高齢化に伴い便秘傾向の患者の検査も行う機会が多くなることが予想される。検査後の下剤の内服の徹底、症状出現時の注意に関して被験者に十分な指示を行った上で、症状出現時には迅速に対処する必要があると考えた。

文　献

1）Gradiner H, Miller RE：Barium peritonitis. A new therapeutic approach. Am J Surg 125：350-352, 1973.

2）渋谷大助, 今野　豊, 相田重光, 他：間接X線検査による胃集検における偶発症. 日消がん検診誌 44：251-258, 2006.

3）下山孝俊, 池田敏明, 下田穂積, 他：大腸穿孔について. 外科 35：843-852, 1973.

4）原　和人, 矢島謙志, 安田清平, 他：胃透視後に発生したバリウム腹膜炎の２例. 外科診療 23：507-509, 1981.

5）操　尚, 大西明生, 砂川文彦, 他：胃透視後に発生したバリウム塊による下部結腸穿孔の１例. 外科診療 25：1185-1188, 1983.

6）安達　亘, 桜井道郎, 野村節夫, 他：大腸穿孔の検討. 外科 46：397-401, 1984.

7）坂東儀昭, 倉立真志, 田村利一, 他：上部消化管透視後に発生したバリウム塊による横

行結腸穿孔の1例. 外科診療 27：1882-1885, 1985.
8）森　洋, 椙原美昭, 山田雅史, 他：大腸穿孔例の検討. 広島医学 40：65-70, 1987.
9）田上鑛一郎, 黒江幸四郎, 沼野正浩, 他：胃透視後に発症したバリウム便塊によるS状結腸穿孔の1例. 外科 52：410-411, 1990.
10）石塚武夫, 加固紀夫：バリウム停滞によるS状結腸穿孔の1例. 日臨床外医会誌 53：1390-1393, 1992.
11）仁科雅良, 藤井千穂, 荻野隆光：バリウム腹膜症の4例. 日消外会誌 26：1310-1313, 1993.
12）近藤博人, 香田弘司, 岡田茂文, 他：上部消化管造影検査後のBarium　Peritonitisの1例. 臨牀消化器内科 9：305-308, 1994.
13）礒　幸博, 下田　貢, 中野智文, 他：巨大バリウム糞塊による虚血性S状結腸穿孔の1例. 日臨外会誌 63：1938-1942, 2002.
14）Matsuo S, Eguchi S, Azuma T, et al：An Unusual perforation of the Colon：Report of Two Cases. Surgery Today 32：836-839, 2002.
15）田中恒行, 濱中雄幸, 吉川幸伸, 他：上部消化管造影を契機に結腸間膜内膿瘍を形成した特発性大腸穿孔の1例. 日生病医誌 34：140-144, 2006.
16）堤　敬文, 郡谷篤史, 高橋郁雄, 他：術後炎症反応が遷延したバリウム腹膜炎の1治療例. 日臨外会誌 70：1860-1863, 2009.
17）中尾野生, 鈴村和義, 伊原直隆, 他：特発性腹部直腸穿孔の1例. 愛知医科大学医学会雑誌 37：61-64, 2009.
18）大楽耕司, 上田晃志郎, 鴨田隆弘, 他：後腹膜気腫を伴った特発性大腸穿孔の1例. 日臨外会誌 71：137-140, 2010.
19）右近　圭：胃透視後のバリウム貯留による大腸穿孔の3例. 日臨外会誌 71：1560-1565, 2010.
20）中川博道, 小野仁志, 宮内勝敏：上部消化管造影検査後に生じた, 器質的大腸疾患を持たない下行結腸穿孔の1例. 臨外 65：1601-1604, 2010.
21）佐谷徹郎, 渡邉善徳, 島崎二郎, 本橋　行, 春日照彦, 他：バリウムによる上部消化管造影検査後に大腸穿孔を起こした1例. 日本大腸肛門病会誌 65：65-69, 2012.
22）松尾亮太, 福沢淳也, 池田　治, 中野順隆, 中山　健：検診の上部消化管バリウム検査後に直腸穿孔をきたした1例. 日臨外会誌 73：87-90, 2012.
23）Mcphedran NT：Rupture of colon in the absence of any pathological abnormality. Canada J surg 7：293-296, 1964.
24）Brealey R：Spontaneous Perforation of the Colon due to alkalin. Br Med J 1：743, 1954.
25）西森武雄, 川口　貢, 金村沫行, 他：腸間膜付着部にて穿破し, 腸間膜内への穿通の形態を示した特発性S状結腸破裂の1例. 消外, 16：385-389, 1993.
26）Prout BJ, Datta SB, Wilson TS：Colonic retention of barium elderly after barium meal examination and its treatment with lactulose. Br Med J 4：530-533, 1972.

ARB服用糖尿病合併高血圧患者における カンデサルタン切り替えによる血圧等の検討

景岳会　南大阪病院　内科
川口祐司、佐久間知子、澤　絢、和田憲嗣、北谷香代子、久米田靖郎

Effect on Blood Pressure, Heart Rate, Etc. with Treatment Switched to Candesartan in Diabetic Patients with Hypertension Receiving Angiotensin II Receptor Blocker

Yuji Kawaguchi, M.D., Noriko Sakuma, M.D., Jun Sawa, M.D.,
Noritugu Wada, M.D., Kayoko Kitatani, M.D., Yasuro Kumeda, M.D.
Department of Internal Medicine, Minami Osaka General Hospital

We evaluated the difference of the drug efficacy in antihypertensive action, in the use of different angiotensin II receptor blockers, and in the duration of oral administration, by comparing improvement in office blood pressure, heart rate, and B-type natriuretic peptide and urinary albumin levels in diabetic patients with hypertension after a change from valsartan to candesartan. Office blood pressure showed a significant improvement 3 months after switching to candesartan, with a decrease to 12.9/9.3 mmHg (systolic blood pressure/diastolic blood pressure) after 6 months. Urinary albumin excretion significantly reduced 6 months after candesartan administration. On the basis of these results, candesartan is said to have a greater antihypertensive action with strong binding and high affinity to AT1 receptors, as compared to valsartan. Since the drug shows its renal protective effect after its antihypertensive effect, continuous suppression of the renin-angiotensin system is useful.

Key word : Diabetes, Hypertension, Candesartan, Renoprotective effect

要　約

バルサルタン服用糖尿病合併高血圧患者においてカンデサルタン切り替えによる外来血圧や心拍数、BNPまたは尿中アルブミンの改善効果を降圧作用やARBの違い、内服期間により差が生じるのかを検討した。外来血圧は3カ月後から有意な改善効果を示し、6カ月後には12.9/9.3mmHg（SBP/DBP）の降圧を確認した。尿中アルブミンは6カ月後より有意な低下を認めた。このことから、カンデサルタンはバルサルタン比較して、AT1受容体への結合力や親和性が高くより優れた降圧作用が期待できる。腎保護作用発現は降圧効果より遅れて現れることから、持続的にレニン・アンジオテンシン系を抑制する治療が有用であることが示唆された。

はじめに

2002年に行われた糖尿病合併高血圧患者の血圧管理における断面調査（19,055診療所に通う外来患者）では、130/80mmHg未満へ降圧されているのは11～13%と報告されている[1)]。糖尿病合併高血圧患者は動脈硬化が進んでいる為、血圧管理に難渋するケースがある。

日本高血圧学会による「高血圧治療ガイドライン」は2009年に改定が行われ（以下、

JSH2009と表記）、新たなリスク層別化、家庭血圧の重要性、推奨降圧薬や併用薬など一部に変更があった。糖尿病合併高血圧患者の降圧目標を130/80mmHg未満としており、降圧治療の第一選択は、ACE阻害薬またはARBが推奨されている。単剤で降圧目標を達成できない場合、ARBと利尿薬の組み合わせは選択肢のひとつである事から、ARBと利尿薬の配合錠は降圧効果の増強とアドヒアランスを向上できるというメリットがある。

糖尿病性腎症の重要なリスクファクターの一つが高血圧である。ARBは腎保護作用が報告されているが、その効果は降圧作用によるものなのか、レニン・アンジオテンシン系抑制作用によるものなのかは、一定の見解は得られていない。

カンデサルタンは国内で唯一心不全の適応があり、バルサルタンよりも降圧効果に優れているとの報告がある[2]。また、降圧効果が最大限にみられた用量を超えて投与しても、尿蛋白がさらに用量依存性に低下するとの報告もある[3]。

そこでガイドライン改定後の降圧治療環境下で、バルサルタンからカンデサルタンとカンデサルタン/ヒドロクロロチアジド6.25mg配合錠に切り替えて降圧・心保護・腎保護作用に差があるかを明らかにする為に、糖尿病合併高血圧患者を対象に試験を実施した。

対象と方法

調査対象はバルサルタン服用中の糖尿病合併高血圧患者31例、かつ糖尿病性腎症病期分類第３期Ａまでの外来通院患者とし、透析中の患者、高度腎障害の患者、妊娠または妊婦の可能性のある患者は組み入れなかった。2011年２月～４月のあいだにカンデサルタン、もしくはカンデサルタン/利尿薬に切り替えた患者が登録され、投与開始３ヶ月、６ヶ月後の外来血圧、BNP、心拍数、尿中アルブミン、HbA1c、体重を調査した。バルサルタン80mg16例はカンデサルタン８mgに、バルサルタン160mg15例はカンデサルタン８mg/ヒドロクロロチアジド6.25mgに切り替えを行った。試験デザインを図１に示す。

糖尿病合併高血圧患者の外来血圧（収縮期血圧/拡張期血圧）における降圧目標達成の基準は、130/80mmHg未満とした。糖尿病の管理、脂質の管理については試験中の変更はしない。

図１　試験デザイン

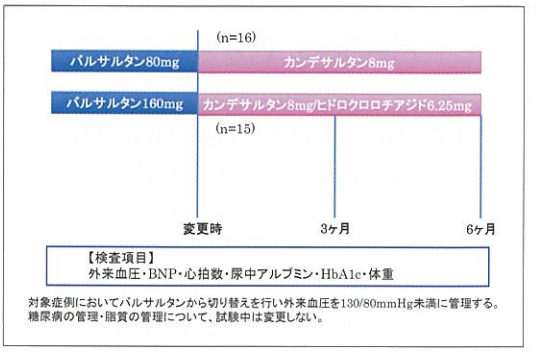

投与前後の比較には、ｔ検定を用いた。検定の有意水準は両側５％とし、区間検定での信頼係数は両側95％とした。本研究については、社会医療法人　景岳会南大阪病院倫理委員会の承認を得て、ヘルシンキ宣言の精神を遵守し、被験者にあらかじめ研究の目的と内容を説明し同意を得た。

結　　果

患者背景を表１に示す。性別では、男性が14例（45.2％）女性が17例（54.8％）であった。年齢では71.0±9.7歳であった。登録時の外来における収縮期血圧/拡張期血圧（以下、血圧と表記）は、全体で143.3±13.5mmHg/78.2±9.9mmHgであった。

表１．患者背景

		全体	C 群	C/HCTZ 群	P 値 C 群 C/HCTZ 群
人数	(人)	31	16	15	n.s
年齢	(歳)	71.0 ± 9.7	74.4 ± 10.7	67.4 ± 7.1	0.0415
性別	(男/女)	14/17	6/10	8/7	n.s
身長	(cm)	155.9 ± 9.0	155.8 ± 9.0	156.1 ± 9.2	n.s
体重	(kg)	63.0 ± 11.9	60.8 ± 10.7	65.4 ± 13.0	n.s
収縮期血圧	(mmHg)	143.3 ± 13.5	144.4 ± 11.1	142.1 ± 16.0	n.s
拡張期血圧	(mmHg)	78.2 ± 9.9	78.6 ± 8.1	77.7 ± 11.7	n.s
心拍数	(bpm)	78.8 ± 10.3	78.7 ± 10.8	78.9 ± 10.0	n.s
BNP	(pg/ml)	36.6 ± 49.6	48.0 ± 66.7	24.5 ± 13.5	n.s
HbA1c (JDS)	(%)	7.0 ± 1.4	7.0 ± 0.5	7.1 ± 1.9	n.s
血清 Cr	(mg/dL)	0.8 ± 0.2	0.8 ± 0.3	0.7 ± 0.2	n.s
尿中アルブミン	(mg/gCr)	242.5 ± 499.3	210.1 ± 508.1	277.1 ± 505.1	n.s

C（カンデサルタン）　HCTZ（ヒドロクロロチアヂド）

全体もしくはカンデサルタン・カンデサルタン/利尿薬投与期間中の血圧推移を図２に示す。全体では６ヵ月後に130.4±12.1/68.9±9.7に推移し、カンデサルタン切り替え群は投与開始前血圧144.4±11.1mmHg/78.6±8.1mmHgから130.1±9.6/67.7±10.4mmHg、カンデサルタン/利尿薬切り替え群は142.1±16.0mmHg/77.7±11.7mmHgから130.6±14.7/70.2±9.1mmHgに推移した。６ヵ月後における投与開始前からの全体での血圧の変化量は－12.9/9.3mmHg・カンデサルタン群の変化量は－14.3/10.9mmHg・カンデサルタン/利尿薬では、－11.5/7.5mmHgであった（p＜0.05）。130/80mmHg未満達成率は、変更前は全体で11.5%であったが、変更後３ヶ月で38.5%（p＝0.0217）・変更後６ヶ月で50.0%（p=0.0053）であり有意に改善した（図３）。

図２．カンデサルタン・カンデサルタン／利尿薬配合錠に変更後の降圧推移

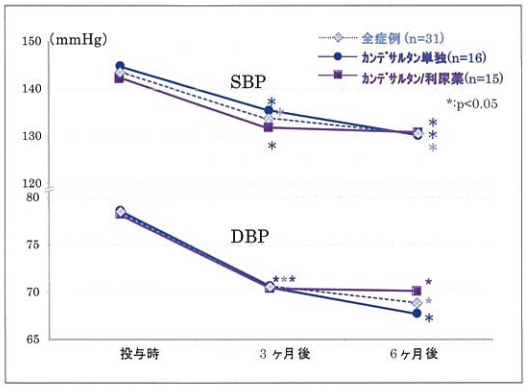

図３．各治療における血圧治療目標達成率

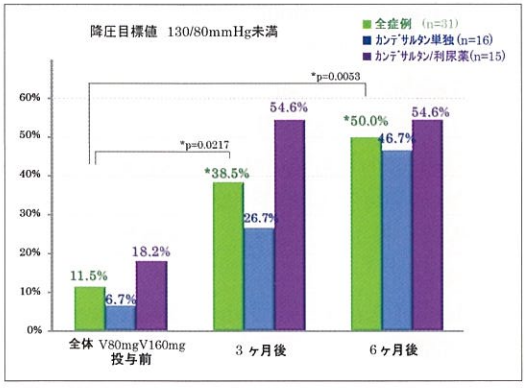

心拍数、BNPは有意ではないものの改善傾向にあった（図４・図５）。BNPについては、登録時、３人が高値（100以上）であったが、３ヵ月後に全員が正常値になった。HbA1cは有意な差はなかった。（図６）

尿中アルブミンについては全体では、投与開始前242.5±499.3mg/gCrから６ヵ月後には149.5±250.2mg/gCrに推移し、カンデサルタン切り替え群では、210.1±508.1mg/gCrから135.3±261mg/gCr、カンデサルタン/利尿薬切り替え群では、277.1±505.1mg/gCr 164.74±236mg/gCr、に推移し有意に改善した（p＜0.05）（図７）。

図４．心拍数の推移

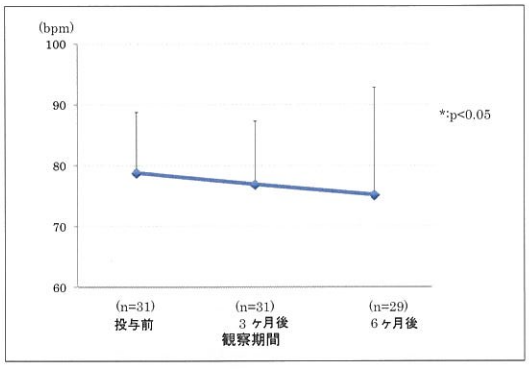

図５．BNPの推移

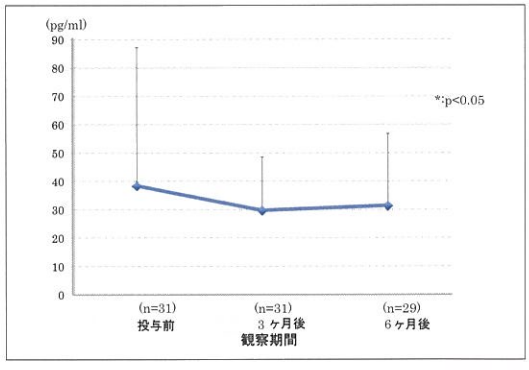

図６．HbA1cの推移

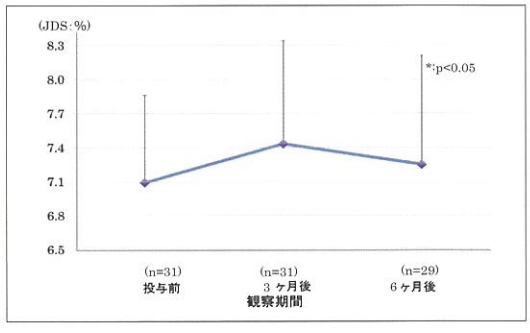

図７．尿中アルブミンの推移

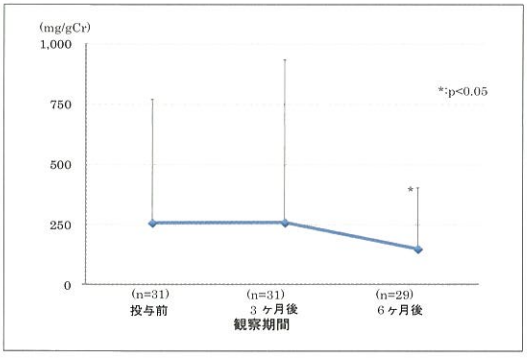

図７．尿中アルブミンの推移（カンデサルタン８mg切替群）

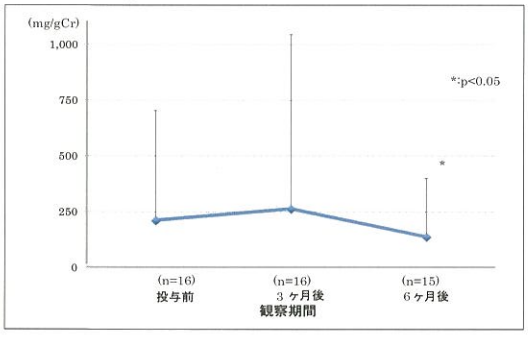

図７．尿中アルブミンの推移（カンデサルタン８mg／利尿薬配合錠切替群）

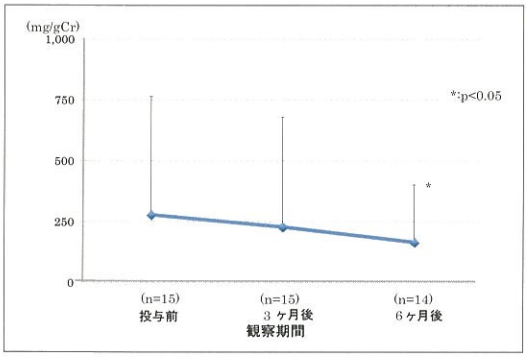

考　察

JSH2009では、高血圧管理計画としてリスクの層別化をおこない、糖尿病合併例では直ちに降圧治療を開始し130/80mmHg未満へ管理するとされている。糖尿病合併高血圧患者にカンデサルタンを投与して心血管イベントの発生状況を大規模に調査したChallenge-DM studyにおいても130/80mg未満達成例は、非達成例に比べて心血管イベントの発生率が有意に低かったことが報告されている[4]。

カンデサルタンベースの降圧療法は、６ヵ月後の130/80mmHg未満達成率を改善し有意な降圧差も確認できた。糖尿病合併高血圧患者の血圧管理には、AT1受容体の結合力や親和性が高いカンデサルタンを選択する事やアドヒアランスを良好にする為には配合錠を選択する事は有用である。

また、糖尿病合併高血圧の治療においては常に糖尿病性腎症の発症・進展の抑制を念頭に置く必要がある。糖尿病患者は腎組織のレニン・アンジオテンシン系が活性化されていることが明らかにされており、腎症進展に関与しているものと考えられる[5]。Herbertらは糖尿病性腎症進展抑制の為に、ACE阻害薬服用患者にロサルタンを併用し１週間観察した結果、強い降圧効果を示したものの尿蛋白排泄量に差を認めないと報告している[6]。

今回、カンデサルタンベースに変更した結果、３ヵ月後に有意な血圧低下を認めたが尿中アルブミンは有意な低下を認めず、６ヵ月後に有意な低下を認めた。

以上、腎保護作用発現は降圧効果に遅れて現れる事から、持続的にレニン・アンジオテンシン系を抑制する治療が有用であることが示唆された。

文　献

１）久代登志男：血圧　17（5）：401-405, 2010.
２）Hansson L.：Blood Pressure, 10（Suppl 3）：33-39, 2001.
３）Weinberg MC et al.：JRAAS, 2（Suppl 1）：S196-S198, 2001.
４）Kawamori R, et al: Diabetes Res Clin Pract, 83：241-248, 2009.
５）栗山　哲：腎と透析　臨時増刊号：591, 2001.
６）Hebert LA et al: Am J Nephrol 19：1, 1999.

看護師に対する人工呼吸器警報シナリオ対応シミュレーション講習について

景岳会　南大阪病院　教育研修センター
同　看護部[*1]，
同　医療安全管理室[*2]，
同　臨床工学科[*3]
新藤光郎、佐々野澄子[*1]、安田知世[*1]、浦田真由美[*1]、森　雅子[*2]、岩橋雅延[*3]

Simulation Training for Prompt Response to the Ventilator Alarm Scenario for Nursing Staff

Mitsuo Shindo, Sumiko Sasano[*1], Chiyo Yasuda[*1], Mayumi Urata[*1], Masako Mori[*2], Masanobu Iwahashi[*3]
Clinical Education Center, Minami Osaka Hospital
Committee of Nursing Education, Minami Osaka Hospital[*1]
Healthcare Safety Management Unit, Minami Osaka Hospital[*2]
Division of Medical Engineering, Minami Osaka Hospital[*3]

It is very important for nursing staff to respond to ventilator alarm promptly according to both ventilator trouble and each patient's respiratory etiology. In Minami Osaka Hospital, education and training committee has decided to provide basic ventilator alarm response training course.

Ninety two staff participated in the training courses on September 2012. The result of pre-training questionnaire shows that 60% of the participants have actually experienced with ventilator-treated patient's care and almost 90% of them have no confidence with prompt response to ventilator alarm. But the result of post-training questionnaire shows that 77% of the participants expressed confidential attitude to ventilator alarm response as a team after actual scenario training.

From the evaluation sheet of team response, all three teams, who responded to the scenario of low pressure alarm by respiratory circuit leakage through pass-over type humidifier's thermo-sensor detachment, have unexpectedly caused harmful elevation of intra-breathing circuit's temperature. We have to consider the expanded and flexible use of passive humidifier in general ward's ventilator management for medical safety.

Key Words : Ventilator Alarm, Scenario Training Course, Nursing Staff Education, Humidifier Trouble.

要　約

看護職員を対象に臨床シナリオに沿った人工呼吸器の警報に対処するチーム実技講習を実施し、講習前後で人工呼吸療法に対する意識調査、今後の研修に対する希望調査を行った。講習前のアンケートでは人工呼吸器の準備・使用経験について46名（51%）、人工呼吸患者の看護経験については55名（60%）が経験ありと回答した。呼吸器の警報への対応については80名（90%）が“自信なし”と回答し、人工呼吸器の設定確認についても80名（88%）が“自信なし”と回答した。一方、講習終了後には、呼吸器の警報への対応については68名（77%）の受講生が、“自信がもてた”または“少し自信がもてた”と回答し、人工呼吸器の設定確認についても68名（77%）が“自信がもてた”または“少し自信がもてた”と回答した。加温加湿器の温度センサー離脱によるリークに対応が医療安全上問題であった。対応した3グループすべてが加温加湿器の異常な温度上昇をきたす事態が引き起こした。自動給水型の加湿器への全面切り替えや呼吸回路簡略化のための人工鼻の適応拡大など、症例に応じた対応が必要であると考える。

はじめに

看護師の看護技術の向上は、安全な医療を提供するため重要な問題である。医療の高度化に伴い各種モニターから得られる情報を解釈し緊急度の判断を行うことや、人工呼吸器などの医用電子機器の安全な使用が要求されている。人工呼吸器の警報に対応する看護師のストレスは大きく[1]、生命維持に直接影響を与える医療行為に対する責任の重さ、不安を軽減するために、卒後教育の充実は重要な課題である[2]。今回、看護師に対して、①シナリオ症例に対してチームで実際の対応を行う参加型、かつ②受講生グループ相互評価形式を採用した研修会を実施した。受講前後に受講者の意識調査、シナリオ対応の評価を行い、人工呼吸療法施行時の課題について検討した。

対象および方法

2012年9月3日から9月5日（午後5時から7時まで）の3日間、人工呼吸器を取り扱う実技講習会を連日開催し、当院看護師（理学療法士を含む）合計92名が受講した。人工呼吸器はシーメンス社製サーボ i®を使用し、レールダル社製気道管理トレーナー®、ハートシム4000®を使用した（図1）。

図1．人工呼吸設定の実際

図2．グループでのシナリオ対応風景

毎回1グループ4－5名の4つの小グループに対して、合計4シナリオを順次提示した。前半の2シナリオは呼吸器自体のトラブルにより警報が鳴る状況（①呼吸回路の水没によるトリガー異常、②加湿器の温度センサーの脱落によるリーク発生）、後半の2シナリオは患者の状

態が変化したため警報が鳴る状況（③気胸の発生による気道内圧上昇、④気管支痙攣による気道内圧上昇）を提示した。

各グループはくじで対応するシナリオを選択し、それぞれのチームが呼吸器の警報に対して、患者の状態を評価し、約３分間急変時の対応を行った。別の評価チームがチェックシートを用いて評価し、シナリオ対応終了後にフィードバックを行った（図２）。最後に警報の原因についての解説ビデオを閲覧し対応のエッセンスについて解説し、１シナリオは10分以内の完了を目指した。

受講生の人工呼吸器への認識、受講に対する意欲を把握するために、講習前にプレテストおよびプレアンケートを実施した（表１）。また講習後の意識調査、講習会自体への評価を聴取する目的でポストアンケートを実施した（表２）。

表１．プレアンケート項目

	プレアンケート	
01	人工呼吸器を準備、使用したことがありますか？	ある・ない
02	人工呼吸器を装着している患者の看護をしたことがありますか？	ある・ない
03	人工呼吸器のアラームが鳴った時の対応に自信がありますか？	ある・少し自信がある・自信がない
04	人工呼吸器の設定の確認に自信がありますか？	ある・少し自信がある・自信がない

表２．ポストアンケート項目

	ポストアンケート	
01	人工呼吸器のアラームが鳴った時の対応に自信がもてましたか？	自信が持てた・少し自信がもてた・自信がない
02	人工呼吸器の設定確認に自信がもてましたか？	自信が持てた・少し自信がもてた・自信がない
03	研修の内容は理解できましたか？	理解できた・理解できなかった
04	今回の研修は、今後あなたの自信に繋がると思いますか？	繋がる・どちらともいえない・繋がらない
05	今回の研修は、今後業務で活用できる内容であったと思いますか？	活用できる・どちらともいえない・活用できない
06	講習時間はいかがでしたか？	非常に短い・短い・ちょうどよい・長い・非常に長い
07	講習の方法について？	よかった・ふつう・改善が必要
08	今後もこのような講習の開催を希望しますか？	はい・いいえ

結　　果

受講者数は１日目27名、２日目36名、３日目29名の合計92名であった。受講生の内訳は看護師86名、呼吸器理学療法に関係する理学療法士、臨床工学士が6名参加した。アンケート回収数はプレアンケート91、ポストアンケート89であった。人工呼吸器を取り扱った経験のない新卒看護師29名はシナリオ対応の実技は行わず、オブザーバーとして研修会に参加した。

１）プレアンケート結果（図３）

人工呼吸器の準備・使用経験については46名（51%）の受講者が経験ありと回答した。また看護経験については55名（60%）が経験ありと回答した。呼吸器の警報に対応する自信については80名（90%）が自信なしと回答した。人工呼吸器の設定確認の自信については80名（88%）が自信なしと回答した。

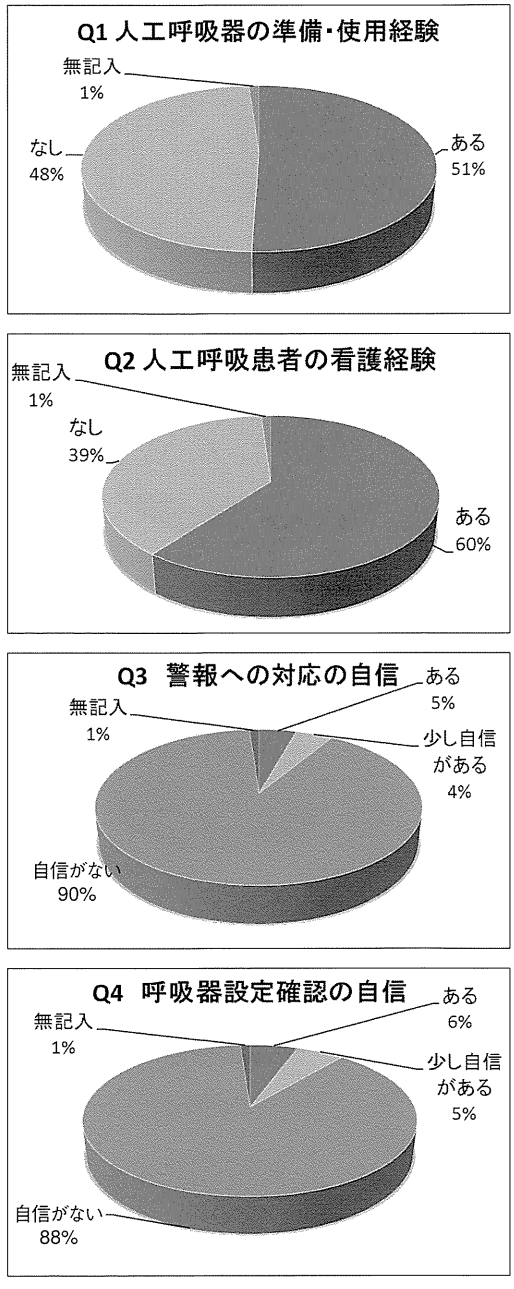

図３．人口呼吸器研修　プレアンケート結果

2）ポストアンケート結果１：警報対応および呼吸器設定について（図４）

講習終了後には呼吸器の警報に対応する自信については68名（77%）の受講生が、“自信がもてた”または“少し自信がもてた”と回答した。人工呼吸器の設定確認の自信についても68名（77%）が“自信がもてた”または“少し自信がもてた”と回答した。

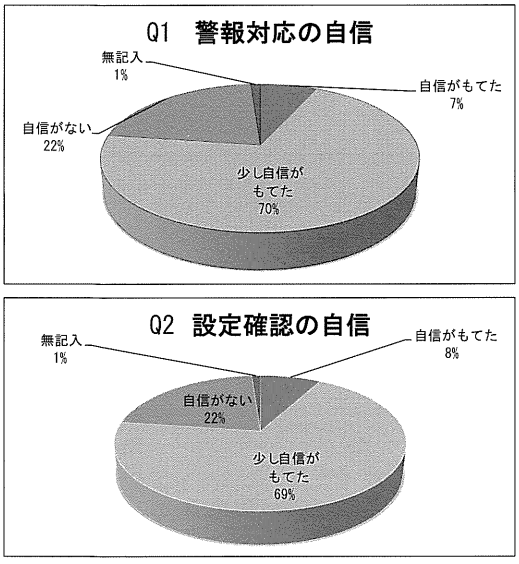

図４．人口呼吸器研修　ポストアンケート１

3）ポストアンケート結果２：講習会自体に対する評価（図５）

講習内容については94%の受講生が“理解した”と回答した。85%の受講生が“今後の自信に繋がる”と回答し、92%の受講生が“実際の業務に活用できる”と回答した。講習時間については92%の受講生が“ちょうどよい”と回答し、99%の受講生が研修の方法はよかったと回答し、同様の講習会を希望すると回答した。

4）評価表からみたシナリオ対応（全12チーム）の具体的な問題点（表３）

（１）警報に対してバッグバルブマスクによる用手的人工呼吸の準備、実施がすみやかに行えた：９チーム（いずれも初回の実施チームは不十分）

（２）患者の状態評価（バイタルサイン測定）を行なえた：７チーム

（３）警報の原因を解明できた：９チーム（そのうちテストラングを用いて人工呼吸器の点検を行えたのは５チーム）

（４）呼吸器設定表を用いた確認：６チームが設定表を参照したが、原因解明の手段として使用するまでには至らなかった。

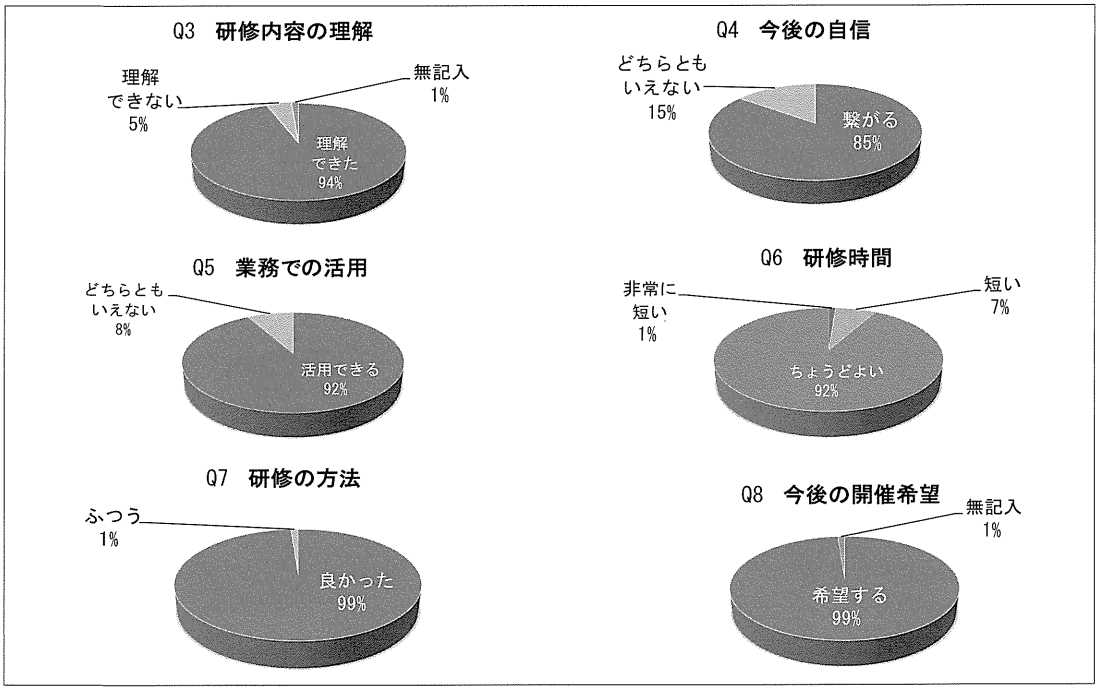

図５．人口呼吸器研修　ポストアンケート２

表３．評価表からみたシナリオ対応の問題点

シナリオ番号		S1-1	S1-2	S1-3	S2-1	S2-2	S2-3	S3-1	S3-2	S3-3	S4-1	S4-2	S4-3
一般的な対応	BVM の準備と実施	△	×	△	○	○	○	○	○	○	○	○	○
	患者の状態評価	×	○	△	○	○	○	△	△	○	△	○	○
	警報の原因解明	△	○	×	○	△	○	○	○	○	○	○	○
	呼吸器設定表の確認	×	△	×	△	△	△	△	×	×	×	△	×
原因への対応	シナリオ1（水切りおよび補充）	△	△	×									
	シナリオ2（サーモセンターの装着）				×	×	×						
	シナリオ3（気胸に気付く）							△	△	○			
	シナリオ4（喘息発作に気付く）										△	○	○

○：対応できていた、△：対応に問題あり、×：対応できていない
＊S1-2:シナリオ１(S1)の２日目を表す

（５）個々の原因への対応の問題　シナリオ２：加温加湿器温度センサー離脱による回路のリークによる気道内圧低下に対して温度センサーの代わりに密封栓を使用し加温加湿器の異常な温度上昇を引き起こした：３チームすべてが誤った対応を行った（図６）。

図６．温度センサー離脱に対する誤った対応

考　察

今回のプレアンケート結果で、約半数の受講生が人工呼吸器に触れる機会があり、60%の受講生が実際に人工呼吸装着患者の看護を体験していた。しかし90%前後の受講生が、警報への対応や呼吸器の設定確認は“自信がない”と回答した。長山らも集中治療室への配置転換後の看護師に対する調査で、“人工呼吸器が分からない”ことは大きなストレスになると報告している[1)]。その原因として①人工呼吸器のモードや設定についての知識がないと感じること、②人工呼吸器の警報への対処経験がないため、呼吸器の異常時の対応がわからないなどと分析している[1)]。生命維持に直結する人工呼吸については医師の裁量による側面が強いため、看護師の積極的介入は難しいとする意見もある[2)]。一方、人工呼吸器を装着した患者に、最前線で向き合う必要が高いため、警報に対する対処、患者の状態評価など短時間での対応が要求される現実があり、医療専門職としてのスキルアップは必須であろう。

今回の講習では、人工呼吸実施中に警報が鳴った場合を想定して、患者の状態を迅速に評価した後、警報の原因が人工呼吸器トラブルによるものか、患者の病態変化によるものかを判断するチームでの初期対応を実践することを目指した。受講生はバッグバルブマスクを用いた酸

素投与および換気の速やかな準備と実施、人工呼吸器パネルからの警報の種類の判別、テストラングを用いた人工呼吸器の作動確認、設定表を用いた点検に、4名一組のチームで挑戦した。講習終了後のポストアンケートでは、呼吸器の警報への対応については68名（77%）の受講生が、“自信がもてた”または“少し自信がもてた”と回答し、人工呼吸器の設定確認についても68名（77%）が“自信がもてた”または“少し自信がもてた”と回答し、具体的な実技を含んだ人工呼吸器研修を実施した意義は大きかった。

実習に際して、人工呼吸器パネルに表示された各種パラメーターの波形および実測値を読み取る解説を各シナリオ終了後に繰り返し行った。後半にシナリオ対応を行ったグループは、前のグループの対応を参考に警報の原因を的確に把握できていたが、呼吸器設定表については活用が不十分であった（表3）。HCU以外の一般病棟では実際の人工呼吸器を扱う頻度が少なく、業務として不慣れなことが原因であろう。今後は、病棟ごとに少人数での人工呼吸器研修を反復、継続的に追加講習をおこなってゆく必要性がある。

当院のマニュアルは日本呼吸療法医学会の人工呼吸管理安全対策委員会による人工呼吸器安全使用のための指針[3]に準拠して作成され、人工呼吸中の加湿、加温については、HCUでは人工鼻フィルター（以下人工鼻）を使用し、一般病棟では加温加湿器を使用することが原則となっている。人工鼻の使用を避けるべき症例として、①人工鼻の抵抗、死腔が無視できない場合、②気道分泌物が人工鼻まで到達する場合（泡沫痰を吹き出す肺水腫、気道出血）、③肺・気道から大量のガスリークがある場合（気管支胸膜瘻、カフなしチューブ使用例）、④人工鼻での加湿不十分な場合、⑤人工鼻重量の保持が困難な場合などが示されている[5]。木村らは、人工鼻での加湿性能は、加温加湿器には及ばないため、長期間の人工呼吸装着が予想される呼吸機能障害患者に対して、最初からの加温加湿器の使用選択を提言している[6]。今回の実習のシナリオ1では加湿加温器としてFisher & Paykel Healthcare社製MR-210 チャンバー®を用い温度センサーを離脱させて対応を求めた。シナリオに対応した3チームとも、温度センサーの離脱が回路のリークの原因と認識できたが、温度センサーを再挿入する代わりにプラスティック栓を挿入し、結果的に温度センサーが作動せず異常な温度上昇を引き起こしてしまった。現在、加温加湿器は、貯水槽の水面から水を蒸発させるタイプ（pass-over型）が主流となっているが、チャンバー出口温度を測定し、気道末端温度との差を測定することで適度な加温が行われる[4]。Fisher & Paykel Healthcare社製MR-210チャンバー®は自動給水方式ではなく、注水ポートからの給水が必要であるため、換気中断を回避する目的で外した回路を短絡すると、再接続時の異常過熱、気道熱傷の危険があると指摘されている[4]。当院でも自動給水タイプの東機貿社製Pneu-Moist MG290Xチャンバー®への切り替えが進められているため、実際の現場では臨床工学科担当者の適切な機種選択により同様の事故の発生は防止できると思われるが、加温加湿装置を含めた人工呼吸管理についての一層の理解が必要である。人工鼻を用いた場合には、呼吸回路の簡略化による費用軽減のメリットが指摘されており[6]、現在はHCUでの使用に限定しているが、今後の加温加湿器のトラブル発生状況によっては、一般病棟での症例を選択した人工鼻の使用も考慮すべきであろう。

最後に講習時間が長いと感じる受講生の意見はなく、講習方法も99%の受講生が“よかった”と回答し、今後の同種の実技講習会の開催を99%の受講生が望んでいた（図5）。実技を中心に据え座学時間を極力しぼりこんだことが肯定的な評価につながったと思われる。講習会を運営する側にとって、受講者が気後れすることなく積極的に講習に参加できる楽しい学びの場を提供することが重要で、今後とも講習参加者の意見を分析し、指導内容の更新に努める必要がある。

おわりに

看護師に対する人工呼吸器の警報対応講習を企画し、前後のアンケートなどを通じて現状の問題点について報告した。受講生の学習に対する必要性を把握し、双方向性の講習会を開催したことで、人工呼吸管理に対する意識を高めることができた。一方、加温加湿器使用時の潜在的なリスクも明らかになった。今後医療安全の面から人工呼吸管理中の加湿方法についての議論が必要と考える。

文　献

1）長山有香理, 白尾久美子, 野澤明子：集中治療室へ配置転換した看護師が直面する困難. 日本看護研究学会雑誌34：149-159, 2011.

2）渡邊カヨ子, 湯沢八江：気管内挿管・人工呼吸器管理に関わる看護師の裁量範囲と実践力・望む裁量範囲との関連. 日看管会誌 9：41-49, 2006.

3）日本呼吸療法医学会 人工呼吸管理安全対策委員会：人工呼吸器安全使用のための指針 第2版. 人工呼吸28：210-225, 2011.

4）磨田 裕：加温加湿と気道管理. 人工気道での加温加湿をめぐる諸問題 人工呼吸 27：57-63, 2010.

5）磨田 裕：加温加湿と人工鼻. 人工呼吸15：83-90, 1998.

6）木村政義, 冨加見教男, 鈴木尚紀, 西 信一：人工鼻使用症例と加温加湿器移行症例の比較検討. 日集中医誌19：81-82, 2012.

術後せん妄評価のためのアセスメントシート導入による意識効果の検討

景岳会　南大阪病院　看護部４階中央病棟
村上咲希、上堂薗亜耶、田中佑佳

A Study of Effects on the Awareness by Introducing Assessment Sheet for Evaluation of Postoperative Delirium

Saki Murakami, Aya kamidozono, Yuka Tanaka
The 4th center Ward, Nursing Dept, Minami Osaka General Hospital

『日本語版NEECHAM混乱・錯乱スケール』の導入に伴い、看護師に対して、前後のアンケート調査により、アセスメント能力の統一化が図れ、術後せん妄に対する意識の向上が見られたので、ここに報告する。

Key Words：術後せん妄予防, ニーチャム混乱・錯乱スケール

はじめに

わが国は、超高齢社会となり、65歳以上の高齢者が手術を受ける機会も増加している。高齢者は、手術による身体への侵襲や、入院による環境の変化などの、身体的・精神的ストレスに対する耐性能力が低下しているため、術後にせん妄を起こしやすいと言われている。

太田[1]は「入院患者のうち、せん妄を発生する割合は約10～30%といわれていますが、とくに高齢者、がん患者、手術後の患者、末期患者には多くみられます。また、せん妄の症状は10～20日で消失することが多いものの、せん妄と関連する身体疾患をもつ場合は、術後の合併症、回復期の長期化、入院の長期化、機能障害の長期化が起こりやすくなります。」と述べている。

当院においても、術後せん妄に関連すると思われるルート・チューブ類の自己抜去や、転倒・転落などが発生している。しかし、当院では、術後せん妄の発生をアセスメントするようなツールは、導入されておらず、術後せん妄に対する看護ケアが、標準化されていない。そのため、術後せん妄に対しての有効な関わりができていないのが現状である。

そこで、私たちの病棟では『日本語版NEECHAM混乱・錯乱スケール（J-NCS）』を用いて、術後せん妄をアセスメントし、術前より、術後せん妄発生を予測・早期発見することで、術後せん妄に対して適切なケアを行っていきたいと考えた。

目　的

①『NEECHAM混乱・錯乱スケール』を用いて、術後せん妄予防のためのアセスメントを行うことができる。
②術後せん妄のアセスメントを行うことで術後せん妄に対する理解と看護ケアの標準化を目指す。

研究方法

実施期間：平成23年10月１日～10月31日まで
評価対象患者数：８名

①せん妄のアセスメントツールの選択
『日本語版NEECHAM混乱・錯乱スケール』
著者;綿貫成明氏より許諾を得る。

②当病棟看護師に、術後せん妄の経験、知識についてアンケートを行う。
③当病棟看護師に、術後せん妄の症状や原因、治療方法や対応策について勉強会を行う。
④全身麻酔・腰椎麻酔で手術を受ける、65歳以上の高齢患者（ICU入室の有無は問わない）を対象に使用する。
⑤対象患者に対し、入院から退院まで毎日『NEECHAM混乱・錯乱スケール』を使用して、毎日日勤帯14時にアセスメントを行う。その際、不穏行動が見られた場合は、看護2号用紙にどんな言動があったか詳細を記入し、アセスメントスコアの合計点が低く、中程度～重度の混乱・錯乱状態と評価された場合は、カンファレンスを行うよう周知する。
⑥当病棟看護師に、『NEECHAM混乱・錯乱スケール』を使用した感想をアンケートする。

結　果

まず、『NEECHAM混乱・錯乱スケール』導入前に、当病棟看護師を対象に術後せん妄についての知識や意識調査を行った。

質問1．術後せん妄にはどんな症状があるか知っているか。

知っている	10人
どちらともいえない	5人
よく分からない	1人

質問2．どのような患者が術後せん妄を起こしやすいか知っているか。

知っている	9人
どちらともいえない	5人
よく分からない	2人

質問3．術後せん妄を予防するために努力していることはあるか。

努力している	3人
どちらともいえない	8人
あまり努力していない	4人
全然努力していない	1人

質問4．術後せん妄を起こした患者に対する看護ケアや観察点について知っているか。

知っている	4人
どちらともいえない	6人
よく知らない	6人

質問5．術後せん妄で困っていることはあるか。

YES	5人
NO	11人

（YESと答えた方の意見）
- 標準的な対策や評価の方法の知識が不足している、スタッフ同士の連携が十分でない
- 対応が統一されていない、アセスメントの方法がわからない
- 予防方法が分からない、対応策が詳しくわからない
- 点滴ルートやドレーン・チューブ類の自己抜去、転倒など
- 点滴を触ったり、自己抜去したりする患者に対しての対応（訪室を増やしたいが、増やせない）、せん妄状態の患者を見ていない家族に理解や協力を得るのが難しい

次に『NEECHAM混乱・錯乱スケール』導入後に、同じ看護師へアンケートを行った。

質問1．術後せん妄についての知識は深まったか。

とても深まった	1人
ある程度深まった	14人
あまり深まらなかった	1人

質問2．術後せん妄を起こした患者への看護ケアやアセスメントが以前より行えるようになったと感じるか。

以前より行えるようになった	5人
以前とあまり変わらない	11人
以前より行えなくなった	0人

質問3．術後せん妄に対して意識変化はあったか。

もっと術後せん妄について学びたいと思った	2人
術後せん妄予防の看護ケアについて興味を持った	7人
アセスメントシートについて興味を持った	7人
難しくて面倒だった	1人

評　価

①『NEECHAM混乱・錯乱スケール』を使用することで、毎日同じ時間帯に、すべてのスタッフがアセスメントを行うことができ、アセスメント能力の統一化を図ることができた。

②看護ケアの標準化は、今後の課題とするが、術後せん妄に対する知識や意識の向上を図ることができた。

考　察

『NEECHAM混乱・錯乱スケール』導入前のアンケート結果では、術後せん妄の症状については、半数以上の看護師が知っていると回答しており、実際に術後せん妄によるものと思われる異常な行動に遭遇している。しかし、術後せん妄を起こしている患者の観察点や看護ケア、術後せん妄の予防方法を知っているか、という質問に対しては半数以上の看護師がどちらともいえない、よく知らないと回答しており、観察点や看護ケア、予防方法などの知識の不足があると考えられる。また、当病棟では術後患者の点滴ルートやドレーン類の自己抜去や、転倒・転落、夜間の不穏行動などが起こっているが、術後せん妄で困っていることがあるか、という質問に対しては、半数以上の看護師がNOと回答している。

このことから、これらの行動を、術後せん妄の症状と関連付けて重要視せず、問題と感じていないスタッフが多いと考えらえた。

一方、困っていることがある、と答えたスタッフからは「術後せん妄に対する対応方法や予防がわからない」「アセスメント方法がわからない」「アセスメント方法の知識が不足している」という意見が多く、術後せん妄への対応やアセスメント方法について困っていることがわかった。

そこで、アセスメント方法については、術後せん妄を起こしやすい65歳以上の全身麻酔・腰椎麻酔で手術を受ける患者を対象に『NEECHAM混乱・錯乱スケール』の導入を行い、スタッフのアセスメント方法の統一化を図る事とした。しかし、その後のアンケートで、「アセスメントが以前より行えるようになった」と答えたスタッフは5人（3年目以下2名、5年目以上3名）で、「以前とあまり変わらない」と答えたスタッフが半数以上であった。

このことから、『NEECHAM混乱・錯乱スケール』を導入しても、アセスメント能力は変わらないが、方法を統一化することで、看護師経験年数に関わらず、アセスメントすることができたと考える。さらにアンケートにて、術後せん妄について勉強したい、術後せん妄予防の看護ケアに興味を持った、アセスメントシートに興味を持ったと回答したスタッフが多く、「術後せん妄リスクを点数化することで注意しなければならない患者がわかりやすくて良い」という意見や「術後何日までアセスメントを行うか決めるべきである」という『NEECHAM混乱・錯乱スケール』運用のルールに対する提案などの意見があった。

大木[2]は、「新しいツールや方式を病棟に導入するときには、導入するメリットと目標を明らかにすることが必要です。スタッフナースの受け入れ準備の具合（「業務が増え、負担が増加するのでは？」という不安など）を考慮し、準備・移行期間を設けることが大切です。（中略）大切なことは、新しいツールや方式を病棟に導入することで、新しい「ものの見方や考え方」に触れる機会ができるということだと思います。」と述べている。

まさしく、今回の当病棟初めての、アセスメントツールの導入という取り組みは、「術後せん妄に対する興味」や「アセスメントツールというものへの興味」を引き出す良いきっかけとなったと考えられる。

今後の課題

今回初めてのアセスメントツールということで、なるべく混乱が起きないよう、また、スタッフの負担になり、面倒だと感じられることがないように、アセスメントを行う時間帯を日勤帯1回に決めていた。しかし、術後せん妄は日内変動があり夜勤帯に起きることが多いため、アセスメントを日勤帯と夜勤帯に行い、日中と夜間での状態を比較することで、より適切なア

セスメントができたのではないかと考える。

アセスメントシートの運用については、今後改善工夫を重ねることで、さらなるアセスメント能力の向上や、標準看護計画の作成などを目指したい。

引用文献

1）太田喜久子：せん妄. 一瀬邦弘, 太田喜久子. 堀川直史 監修. ナーシングフォーカスシリーズ. 照林社, 東京, 2002：17.
2）大木知美：せん妄. 一瀬邦弘, 太田喜久子, 堀川直史 監修. ナーシングフォーカスシリーズ. 照林社, 東京, 2002：38.

当科で経験した総頚動脈蛇行症の１例

景岳会　南大阪病院　循環器内科
上田航平、津久田享三、中島大成、宇津典明、宮越一穂

A case of Tortuous Common Carotid Artery

Kohhei Ueda, M.D., KyozoTsukuda, M.D., Dainari Nakashima, M.D.,
NoriakiUtsu, M.D., Kazuho Miyakoshi. M.D.,
Division of Cardiology, Department of Internal Medicine, Minami Osaka General Hospital

Apparently I accepted a certain pulsatile mass only in the right neck.
The MRI and the ultrasonography diagnosed the old woman with a tortuous common carotid artery.

Key word : Tortuous common carotid artery,
Differential diagnosis of cervical aneurysms, Ultrasonography

要　約

外見上、右側頚部のみに拍動性ある腫瘤を認め頭頚部MRI検査、頚部超音波検査にて総頚動脈蛇行症と診断した。

はじめに

総頚動脈蛇行症は比較的稀な疾患であるが、高齢の女性、右側頚部に好発する。疾患自体の予後は良好であるが、気管内挿管、頚部手術時には、解剖学的構造を認識しておくことが重要である。

症　例

症　例：72歳　女性
現病歴：発作性心房細動にて近医通院中であったが、平成24年１月上旬頃、右頚部に拍動性の腫瘤を触知するのに気づき近医受診。精査加療目的にて当院紹介受診となった。
個人歴、家族歴：特記すべきことなし。外傷既往なし。
内服歴：ワーファリン　１mg　２錠　朝食後
オメプラール錠 20mg １錠　朝食後。
身体所見：右側頚部に拍動性ある腫瘤を触知する。疼痛なし、血管雑音聴取なし。
四肢の血圧に左右差なし。咽頭喉頭部に違和感認めず。
ホルネル兆候、神経症状など認めず。
心音、呼吸音に特記事項なし。他身体所見に特記事項なし。
検査所見：WBC 5400/μl, Hb 12.6g/dl,Plt 212000/ml, TP 6.7g/dl, Alb 4.1g/dl,Amy 92IU/l, BS 91mg/dl, GOT 21IU/l, GPT 14IU/l, LDH 172IU/l, CK 94IU/l, BUN 14.7mg/dl, Cr 0.77mg/dl, Na 141mEq/l, K 4.1mEq/l, Cl 102mEq/l, Ca 9.0mg/dl, CRP 0.01mg/dl, PT-INR 1.44

経　過

外来通院中に頚部MRI検査〈Figure 1、Figure 2〉、超音波検査〈Figure 3〉施行した。画像及び臨床経過から総頚動脈蛇行症と診断した。特記症状なく近医にて定期通院中である。

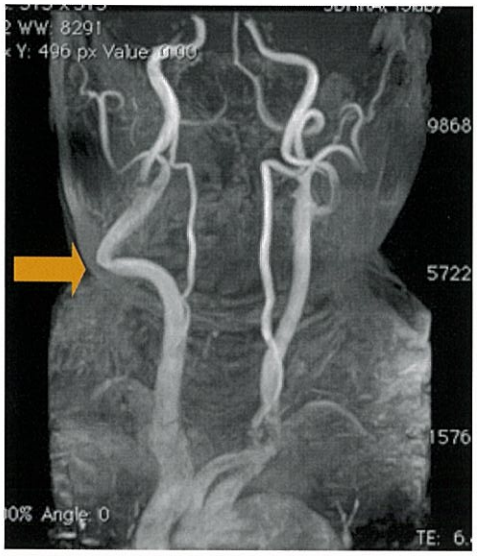

Figure 1　頚部MRI検査〈正面〉：右総頚動脈が外側に屈曲蛇行している。

Figure 2　頚部MRI検査〈側面〉：正面像と同様の右総頚動脈の蛇行像を認める。

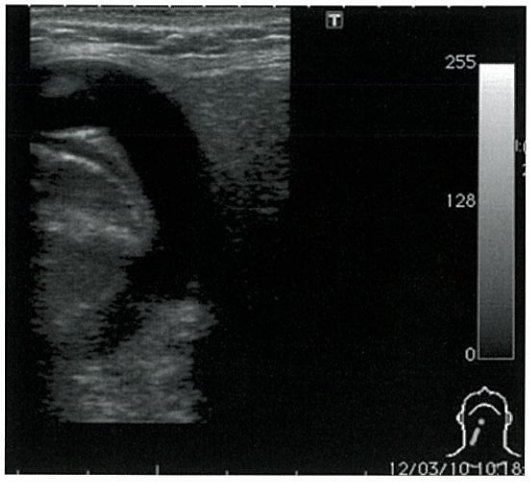

Figure 3　頚部超音波検査：MRI検査像と同様に頚動脈の蛇行を認める。明らかな瘤様は認めない。

考　察

頚動脈蛇行症は、比較的稀な疾患であるがその報告例は100例を越えており、中年の肥満女性に多く、大部分（90%以上）は右側に認めるのが特徴である。蛇行の存在部位は、内頚動脈、総頚動脈に分けられ、症状は部位により異なる。内頚動脈蛇行症では、頚部腫瘤として触知することは少なく、しばしば咽頭側に屈曲するため喉のつかえ感、咽頭部違和感、嚥下時に増強する咽頭部違和感が自覚され、耳鼻咽喉科を受診することが多い。一方、総頚動脈蛇行症は、頚部の拍動性腫瘤が最も多い。MRIが臨床的に実用化される以前は、侵襲的な血管造影により診断されていたが、MRAが出現してからは、非侵襲的にかつ容易に診断が可能となった[1]。本疾患は高齢者に多く、動脈硬化や高血圧を合併している場合が多く、その成因として、1．右頚動脈は大動脈に近く血圧が高いこと、2．高血圧に起因する心肥大が大動脈を右上方に押し上げることによる解剖学的変化、3．総頚動脈と甲状軟骨の関係、などが報告されているが、血管自体の素因も考えられている[2]。

本症例自体は予後良好の疾患であり、本症例も経過観察にて、特に問題は認めていない。しかしながら、本疾患が原因と推測される一過性黒内障の報告[3]、また本疾患と認識せずに扁桃

摘出術を施行した4症例のうち2症例が死亡したレポートも報告されており、有症状時や頭頚部、咽頭部の手術を行う際は、その解剖学的構造とともに十分認識しておかなければならない[4)]。

結　語

右総頚動脈蛇行症の一例を経験した。総頚動脈蛇行症は中年女性の高血圧症を有する患者に多いとされる。本症例のように侵襲の比較的少ないMRI検査、超音波検査で診断できる。

参考文献

1）馬越智浩, 高橋廣臣, 石井豊太, 古沢慎一：MRAによる総頚動脈蛇行症の診断 耳鼻臨床89（4）：511-14, 1996.

2）S Hosokawa, H Mineta:Tortuous internal carotid artery presenting as a pharyngeal mass：The journal of Laryngology & Otology 124：1033-36, 2010.

3）Robert E. Johnson, MD, Kweon I. Stambaugh, MD, Maj Hunter Richmond et al: Tortuous internal carotid artery presenting as an oropharyngeal mass: Otolaryngol Head Neck Surg. Mar 112（3）：479-82, 1995.

4）Selahattin Genc, MD, Baran Acar, MD, Meliha Gulden Genc, MD: Tortuous Internal Carotid Artery: The Journal of Craniofacial Surgery・21（6）：2033-34, 2010.

病棟薬剤業務を開始して
－疑義照会内容の変化－

景岳会　南大阪病院　薬剤部
村田美香、森田恵理子、伊藤牧紀、杉野恭子、梶原啓伯

Starting Pharmaceutical Services to Inpatients
－Changes in Contents of Pharmaceutical Questions－

Mika Murata, Eriko Morita, Maki Ito, Kyoko Sugino, Hironori Kajiwara
Pharmacists, Minami Osaka General Hospital

Key Word：病棟薬剤業務、処方提案、疑義照会、処方監査

要　約

当院では、平成24年１月より電子カルテを導入し、４月より病棟薬剤業務を開始した。今回、病棟薬剤業務について評価するため、病棟薬剤業務の開始前後で疑義照会内容の調査・分析を行った。病棟薬剤業務の開始後において、疑義照会率は開始前よりも増加し、患者の状態を加味したものや、患者の情報を反映したものが多く占めるようになった。これは病棟薬剤業務を行うことで、薬剤師が自分の担当病棟の患者の背景・処方歴・検査値等の情報を把握したうえで、処方監査・処方提案を行うようになったことが要因と考えられる。

はじめに

平成24年度の診療報酬改定に伴い、病棟薬剤業務実施加算が認められるようになった[1)]。当院では、平成24年１月より電子カルテを導入することにより、紙媒体を電子化し、４月より病棟薬剤業務を開始した。

今回、病棟薬剤業務について評価するため、病棟薬剤業務の開始前後で疑義照会内容の調査・分析を行ったので報告する[2)]。

方　法

１．対象

全入院患者

２．調査期間

病棟薬剤業務開始前（平成23年７月～９月）と開始後（平成24年７月～９月）

３．調査方法

処方監査時における疑義照会の内容（処方提案を含む）を、内服・外用（自己注射薬を含む）、注射、入院化学療法に分け、病棟薬剤業務の開始前後で比較した。内服・外用、注射に関しては、さらに表１のように分類整理を行い比較した。

表１　疑義照会内容の分類

分類	疑義照会内容
A	薬剤の適正使用に関するもの (添付文書、当院のマニュアルに基づくもの等)
B	処方不備に関するもの (処方箋への記載事項抜け、当院の決め事に基づくもの等)
C	処方重複・処方もれに関するもの
D	院内不採用薬の処方に関するもの
E	カルテから得られる情報を考慮した内容に関するもの (検査結果、薬剤アレルギーや副作用歴の有無、カルテの記載内容と処方内容との不一致等)
F	持参薬に関するもの(院内処方と持参薬との重複、持参薬から院内処方へ切り替え時の確認等)　※注射は除く
G	患者の要望に関するもの
H	その他

結　　果

1．内服・外用

疑義照会件数は、平成23年が222件、平成24年が298件であり、疑義照会率は2.1%から3.4%へ増加した。疑義照会内容の分類に基づく件数を図１、疑義照会内容の内訳を図２に示した。

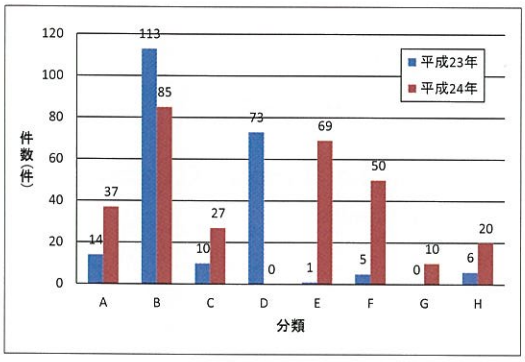

図１：疑義照会内容の分類と件数（内服・外用）

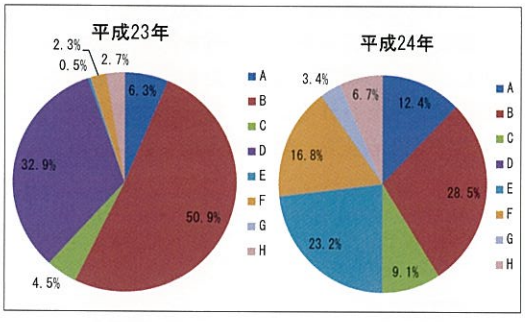

図２：疑義照会内容の内訳（内服・外用）

（1）疑義照会内容

平成23年は分類Ｂの処方不備に関するものが約半分の51%を占め、次に分類Dの不採用薬の処方に関するものが33%となっており、この２つで80%以上を占める。分類Eのカルテから得られる情報を考慮した内容に関するものは0.5%、分類Ｇの患者の要望に関するものは０%である。

一方、平成24年は、分類Ｂが29%、分類Ｅが23%を占め、分類Ｆの持参薬に関するものが17%、分類Ａの薬剤の適正使用に関するものが12%と続いている。分類Ｄは０%である。

分類Ｂはどちらにおいても最も多かったが、その内容は異なっている。平成23年は主に処方箋の患者情報や、用法用量・処方日数の記載漏れ、薬品の規格抜け等が多くを占めたが、平成24年においてはこのような記載漏れはなく、主に用法の指示不足やコピーペーストが原因と思われる重複、処方内容と処方コメントの不一致に関するもの等である。

平成24年において大幅に増加した分類Ｅでは、検査結果から薬の投与量の変更や処方の中止・追加を提案したものが最も多い。その他には、薬剤アレルギー歴のある患者に誤って処方された薬の中止に関するもの、処方内容とカルテ内の指示や記載内容との相違に関するもの等である。

（2）分類Ｅ、Ｆの疑義照会の具体例

①ベンズブロマロン服用中の患者の尿PHが5.5であったため、尿酸結石を防止するためアルカリ化剤の処方を提案し、クエン酸Ｋ・クエン酸Ｎａ配合剤が追加となった。

②クレアチニンクリアランス（Ccr）19.5mL/minの患者に、禁忌であるエプレレノンが処方されていたため確認し、処方削除となった。

③特に安全管理が必要な医薬品に含まれる糖尿病用薬が処方されていたのでカルテを確認したところ、中止指示が出ていたため再開か確認し、中止であることが分かり処方削除となった。

④カリウムが低値の患者にポリスチレンスルホン酸カルシウムの処方が開始となっていたため確認したところ、グルコン酸カリウムの間違いであったことが発覚し、変更となった。

⑤持参薬の継続でジスチグミン臭化物２錠/日が処方されていた。排尿困難に対する処方であったため、コリン作動性クリーゼを防ぐため１錠/日に変更となった。

⑥持参薬でファモチジンを服用中の患者にランソプラゾールが処方され、重複するため確認し、処方削除となった。

2．注射

疑義照会件数は、平成23年が78件、平成24年が115件であり、疑義照会率は0.4%から1.0%へ増加した。疑義照会内容の分類に基づく件数を図３、疑義照会内容の内訳を図４に示した。

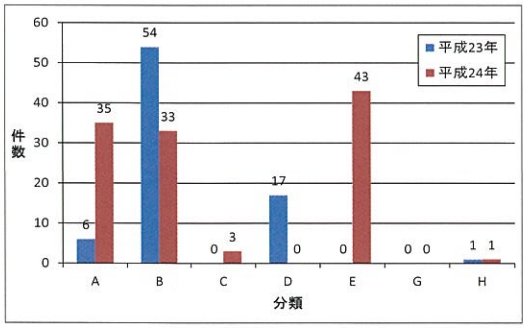

図３：疑義照会内容の分類と件数（注射）

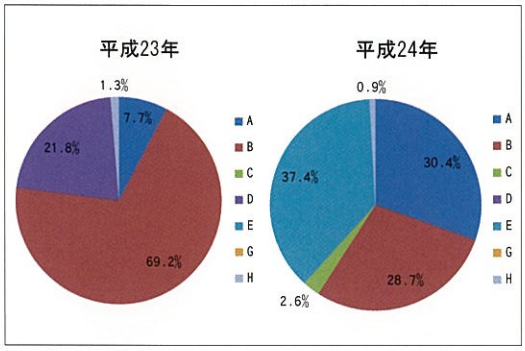

図４：疑義照会内容の内訳（注射）

（１）疑義照会内容

平成23年は分類Ｂの処方不備に関するものが69%を占め、次に分類Dの不採用薬の処方に関するものが22%となっており、この2つで90%以上を占める。分類Ｃの処方重複・処方もれに関するもの、分類Ｅのカルテから得られる情報を考慮した内容に関するもの、分類Ｇの患者の要望に関するものは０%である。

一方、平成24年は、分類Ｅが37%を占め、次に分類Ａの薬剤の適正使用に関するものが30%、分類Ｂが29%と続いている。平成23年に比べ最も増加した分類Ｅでは、腎機能の悪い患者への投与量の減量提案が多くなっている。分類Ｂでは、投与指示内容と処方コメントの不一致や、コピーペーストが原因と思われる重複、複数規格採用薬品の選択間違い、使用用途と選択薬剤の不一致等が多い。

（２）分類Ｅの疑義照会の具体例

①Ccrが19mL/minの患者に、腎機能によって減量が必要なレボフロキサシン注が毎日500mg/日で処方されていた。疑義照会の結果、２日目以降は250mg/日を隔日投与に変更となった。

②投与日を間違えて手術日の前日に手術用の点滴が処方されていたので、日付変更を依頼した。

③電解質補正用の食塩注が処方されていたが、Na値が138mEq/Lまで回復していたため確認し、処方削除となった。

④ダルベポエチンアルファが処方されていたが、Hb値が12.2g/dLだった為、投与中止となった。

３．入院化学療法

疑義照会件数は、平成23年が９件、平成24年が10件であり、疑義照会率は10.8%から19.2%へ増加した。平成24年は入院化学療法の患者数が平成23年に比べ減少しているため、疑義照会率は約倍に増加したが、内容に関しては大きな違いは見られなかった。これは、化学療法については電子カルテ導入前より、レジメン登録を行っているためだと考えられる。

考　察

疑義照会件数は、内服・外用、注射、入院化学療法の全てにおいて増加しているが、平成23年では患者の情報が薬剤部では分からず医師や看護師に問い合わせていた内容を、電子カルテの閲覧だけで解決できるようになったので、平成24年の疑義照会件数自体はさらに多いと思われる。

疑義照会内容について、病棟薬剤業務を開始する前の平成23年では、処方箋の記載不備や院内不採用薬の処方等に関するもので患者の情報を反映できていないものが多くを占めたが、平成24年は患者の状態を加味したものや、患者の情報を反映したものが多くを占めるようになった。これは病棟薬剤業務を行うことで、薬剤師が自分の担当病棟の患者の背景・処方歴・検査値等の情報を把握したうえで、処方監査を行うようになったことが要因と考えられる。副作用モニタリングや患者との面談で直接得られた情報を医師や看護師等へフィードバックし、必要に応じて処方変更等の提案を行っていることも要因の１つであると思われる。病棟薬剤業務を

開始したことで、処方変更の提案等により、薬による副作用の軽減と防止に繋げられるようになったと考えている。

また、平成23年では電子カルテ導入前であり、処方監査時に個々の患者の情報を考慮したうえで疑義照会を行うことは困難であった。しかし、平成24年では病棟でしか閲覧することができなかったカルテを、薬剤部での処方監査時にも閲覧できるようになった。このことも、患者の情報を踏まえた上で疑義照会を行えるようになった要因の１つと考えられる。

今後は、薬剤部内での疑義照会内容の情報共有を図り、疑義照会内容の統一化や、知識・能力の向上を目指し、病棟薬剤業務を通じてチーム医療に貢献できるようにしていきたい。

参考文献

1）一般社団法人日本病院薬剤師会　平成24年度診療報酬改定における主要改訂項目について（病院・診療所薬剤師関係）　2012.

2）櫻井宏大，清水秀行：病棟常駐薬剤師における処方への関与と情報提供．薬事新報 No. 2742, 2012.

意識下手術を受ける患者の不安に対する音楽効果の検証

景岳会　南大阪病院　看護部　手術室
七津角美幸、播田充代

Verification of Music Effects on Anxiety of Patients Undergoing Awake Surgery

Nanatukado Miyuki, Harita Mitsuyo
Operating room nurse, Minami Osaka General Hospital

要　約

手術室では以前から、意識下における手術時に患者の不安緩和の目的で、手術中にBGMを取り入れていた。しかしその効果や、方法については検証されたことがなかった。そこで、2011年９月から12月の４カ月間にわたり、局所麻酔、脊椎麻酔、静脈内局所麻酔で手術を受ける患者に対して、質問紙を用いた調査を行い、患者が自分の好みに合った音楽を選択できる方法を取り入れた。手術後に行った調査の結果、意識下における手術中の患者にとって音楽を取り入れることは、不安の緩和に有効であると結論を得た。

Key words：手術室, 音楽, 不安, 緊張緩和

はじめに

患者にとって手術を受けることは、身体的・心理的・社会的に一大イベントである。治療に対する期待と共に、患者は不安や恐怖を抱き手術に臨んでいる。また、心電図モニター、電気メス、手術器械、医師と看護師の会話などの音が交差する中、手術は行われている。全身麻酔手術の場合、患者の意識は消失しており様々な音が聞こえることはない。しかし、意識下手術の場合、様々な音は患者の耳に絶えず聞こえてくる。日常の生活で聞きなれない音は患者の不安を増長させる。患者が強い不安を抱くことにより、血圧の上昇など身体への影響があり、手術時間の延長や麻酔薬の使用量の増量につながることから、手術室看護師は患者の不安を軽減させることが、重要な看護の役割である。

当院手術室では、患者の不安や恐怖、緊張に対する看護介入として、手術中にバックグラウンドミュージック（以下、BGM）を取り入れていた。その選曲は、外回り看護師の判断により行われてきた。そのことに対して、私たちは音楽により患者の不安は緩和されているのか、疑問に思った。手術室に適したBGMに関する先行研究や、不安に関する書籍を調べるうちに、患者の不安や恐怖、緊張を緩和するためには、手術中の患者の音楽に対する嗜好を取り入れた方が現行の方法よりも効果があるのではないかと考えた。

以上の理由により、患者の不安に対する音楽効果を明らかにし、現行の方法について見直すためにも、意識下で手術を受ける患者に対しアンケートを行った。アンケートの結果より患者の希望した音楽が不安緩和につながった結果について報告する

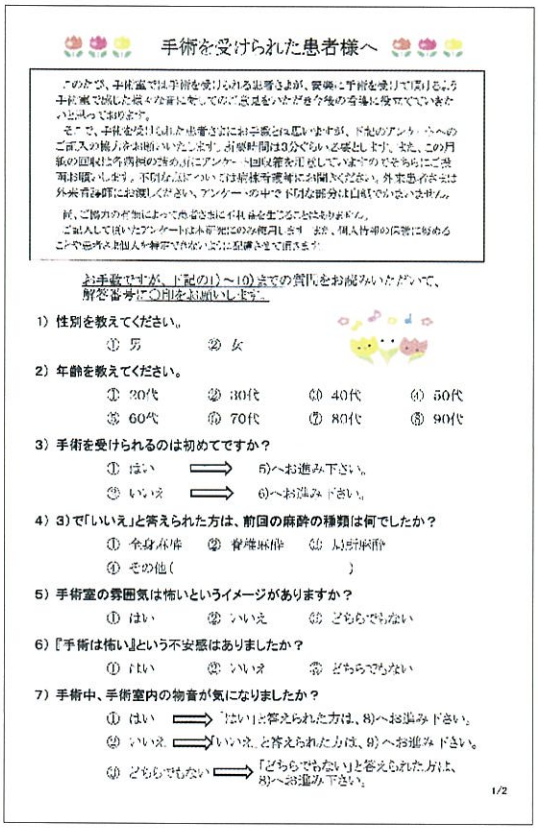

手術を受けられた患者様へ

このたび、手術室では手術を受けられる患者さまが、安心して手術を受けて頂けるよう手術室で流れた様々な音に対してのご意見をいただき今後の参考に役立てていきたいと思っております。
そこで、手術を受けられた患者さまにお手数とは思いますが、下記のアンケートへのご記入の協力をお願いいたします。お要時間は3分でもいいと感じます。また、この用紙の回収は看護師の手前、直にアンケート回収箱を用意していますのでそちらにご投函お願いします。不明な点については病棟看護師にお聞きください。外来患者さまは外来看護師にお渡しください。アンケートの中で不明な部分は自由でかまいません。
尚、ご協力の有無によって患者さまに不利益を生じることはありません。
ご記入して頂いたアンケートは本研究にのみ使用します。また、個人情報の保護に努めることや患者さま個人を特定できないように配慮させて頂きます。

お手数ですが、下記の1）～10）までの質問をお読みいただいて、解答番号に○印をお願いします。

1）性別を教えてください。
① 男　② 女

2）年齢を教えてください。
① 20代　② 30代　③ 40代　④ 50代
⑤ 60代　⑥ 70代　⑦ 80代　⑧ 90代

3）手術を受けられるのは初めてですか？
① はい ⟹ 5)へお進み下さい。
② いいえ ⟹ 6)へお進み下さい。

4）3)で「いいえ」と答えられた方は、前回の麻酔の種類は何でしたか？
① 全身麻酔　② 脊椎麻酔　③ 局所麻酔
④ その他（　　）

5）手術室の雰囲気は怖いというイメージがありますか？
① はい　② いいえ　③ どちらでもない

6）『手術は怖い』という不安感はありましたか？
① はい　② いいえ　③ どちらでもない

7）手術中、手術室内の物音が気になりましたか？
① はい ⟹ 「はい」と答えられた方は、8)へお進み下さい。
② いいえ ⟹ 「いいえ」と答えられた方は、9)へお進み下さい。
③ どちらでもない ⟹ 「どちらでもない」と答えられた方は、8)へお進み下さい。

1/2

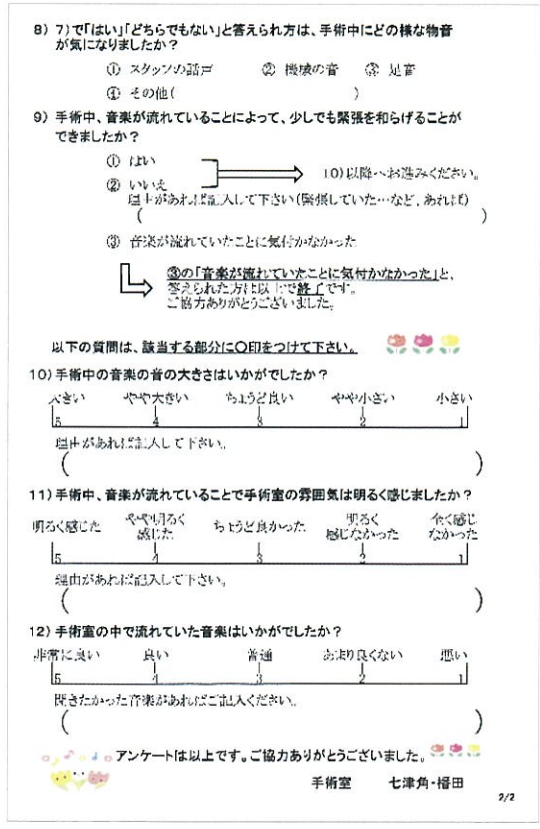

8）7)で「はい」「どちらでもない」と答えられた方は、手術中にどの様な物音が気になりましたか？
① スタッフの話声　② 機械の音　③ 足音
④ その他（　　）

9）手術中、音楽が流れていることによって、少しでも緊張を和らげることができましたか？
① はい
② いいえ ⟹ 10)以降へお進みください。
理由があれば記入して下さい（緊張していた…など、あれば）
（　　）
③ 音楽が流れていたことに気付かなかった
↳ ③の「音楽が流れていたことに気付かなかった」と、答えられた方は以上で終了です。ご協力ありがとうございました。

以下の質問は、該当する部分に○印をつけて下さい。

10）手術中の音楽の音の大きさはいかがでしたか？
大きい　やや大きい　ちょうど良い　やや小さい　小さい
5　4　3　2　1
理由があれば記入して下さい。
（　　）

11）手術中、音楽が流れていることで手術室の雰囲気は明るく感じましたか？
明るく感じた　やや明るく感じた　ちょうど良かった　暗く感じた　全く感じなかった
5　4　3　2　1
理由があれば記入して下さい。
（　　）

12）手術室の中で流れていた音楽はいかがでしたか？
非常に良い　良い　普通　あまり良くない　悪い
5　4　3　2　1
聞きたかった音楽があればご記入ください。
（　　）

アンケートは以上です。ご協力ありがとうございました。
手術室　七津角・福田

2/2

方　法

1）研究期間
・アンケート作成期間：
平成23年６月～同年８月
・アンケート配布回収期間：
平成23年９月～同年12月

2）研究対象
・研究期間内に局所麻酔・脊椎麻酔・静脈内局所麻酔などによる意識下で手術を受けられる患者。退室時にアンケートの趣旨を説明し患者に承諾同意を得られた患者を対象とする。

3）研究方法
・術前訪問、または、麻酔科診察時に意識下手術の患者に対し、希望の音楽を確認した。
・手術中に可能な限り患者の頭側に近い位置で患者の希望する音楽を流した。
・退室時にアンケート用紙を手渡した。
・各病棟に回収箱を設けた。
・スタッフにも流した音楽を記載してもらった。

4）倫理的配慮
・対象者には研究目的、個人情報保護、協力の有無により不利益を受けないことを書面と口頭により説明し、同意を得られた患者にのみアンケートを配布した。あくまで、研究への参加は患者の任意であり、またアンケートを受け取った後に途中辞退しても不利益がないことも明記した。

研究結果

アンケート回答者の背景（図１）
・回　収：54部（回収率69％：配布部数78部、回収部数54部）
・性　別：男性35名、女性19名
・年　齢：平均年齢64歳（70代23名、60代13名、50代９名、80代６名、30代１名、40代１名、未記入１名）

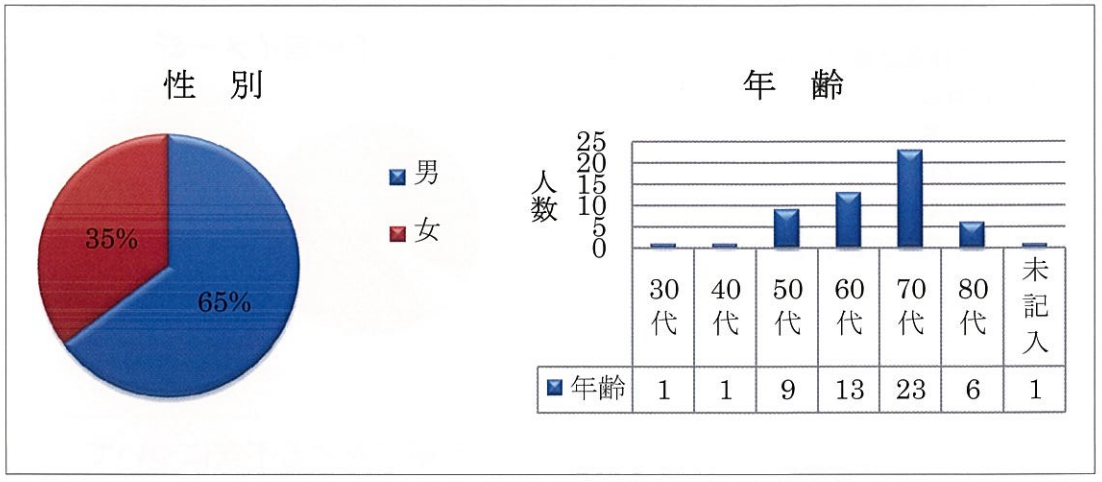

図1　アンケート回答者の背景

回答
問3
『手術を受けられるのは初めてですか』
に対し、
　はい　　15名、
　いいえ　39名であった。

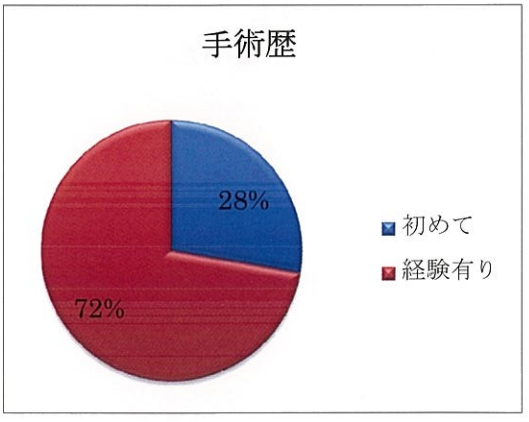

問4
前問で「いいえ」と答えられた方に
『前回の麻酔の種類』
を聞いたところ、
　全身麻酔　9名、
　脊椎麻酔　1名、
　局所麻酔　13名、
　その他　　1名、
　未記入・不明　15名であった。

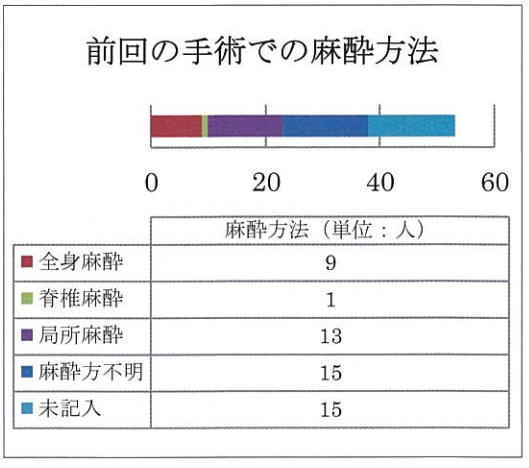

問 5
『手術室の雰囲気は怖いというイメージがありますか』に対し
　はい　　10名、
　いいえ　22名、
　どちらでもない　4 名、
　未記入・不明　18名であった。

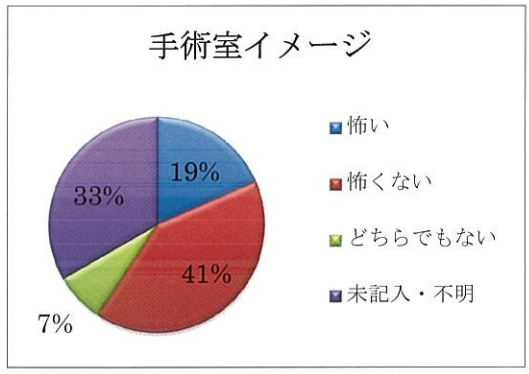

問 6
『手術は怖いという不安感はありましたか』に対し、
　不安あり　23名、
　不安なし　27名、
　どちらでもない　2 名、
　未記入・不明　2 名であった。

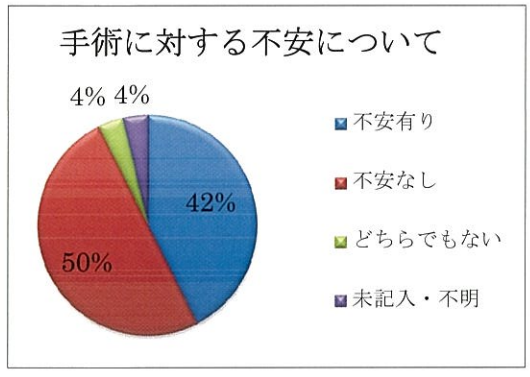

問 7
『手術中、手術室内の物音が気になりましたか』に対し、
　はい　　12名、
　いいえ　37名、
　どちらでもない　3 名、
　未記入・不明　2 名であった。

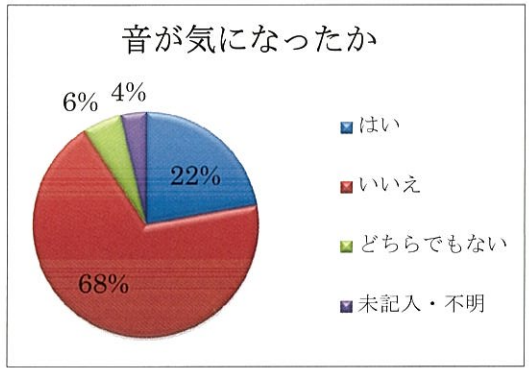

問 8
全問で「はい」、「どちらでもない」と答えられた方に、『手術中にどの様な物音がきになりましたか』を質問した結果、
　スタッフの話声　3 名、
　機械の音　14名、
　スタッフも話声と機械の音　2 名
　その他　2 名
　未記入・不明　20名
　（複数回答あり）

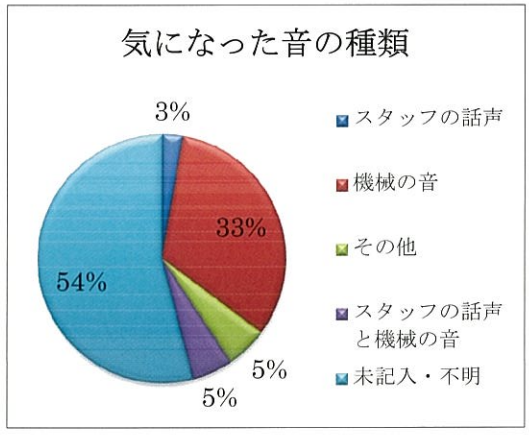

問 9
『手術中、音楽が流れていることによって、少しでも緊張を和らげることができましたか』に対し、
はい　36名、
いいえ　6 名、
音楽が流れていた事に気付かなかった　10名
未記入・不明 2 名であった。

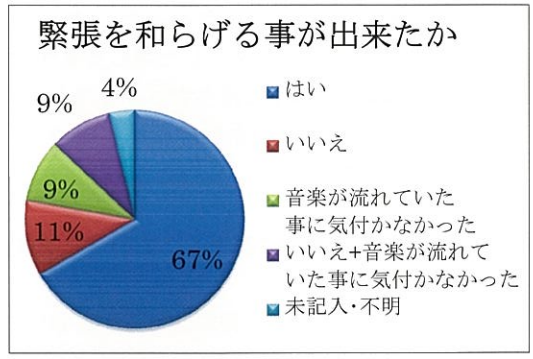

問10
『手術中の音楽の音の大きさはいかがでしたか』に対し、
大きい　0 名、
やや大きい　2 名、
ちょうど良い　32名、
やや小さい　7 名、
小さいが　2 名、
未記入・不明 2 名であった。

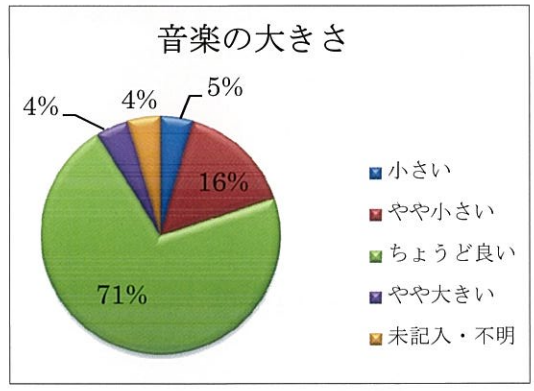

問11
『手術中、音楽が流れていることで手術室の雰囲気は明るく感じましたか』に対し、
明るく感じた　10名、
やや明るく感じた　8 名、
ちょうど良かった　17名、
明るく感じなかった 2 名、
全く感じなかった　2 名、
未記入・不明が 6 名であった。

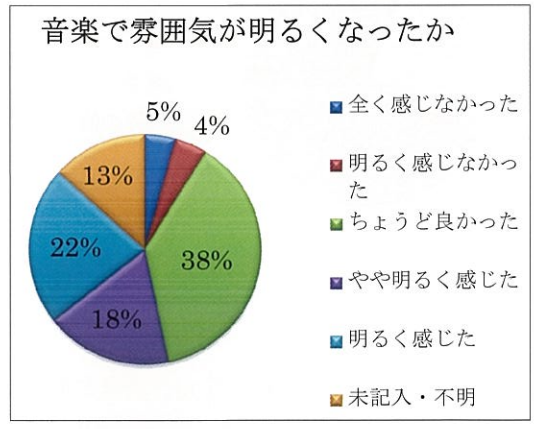

問12
『手術室の中で流れていた音楽はいかがでしたか』に対し、
非常に良いが　6 名、
良いが　18名、
普通が　15名、
あまり良くない　2 名、
悪い　1 名、
未記入・不明が　3 名であった。

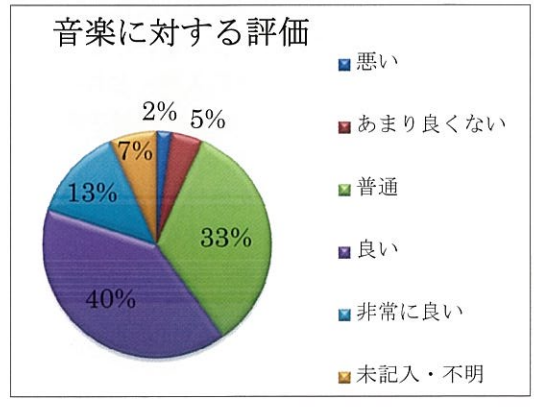

自由記入欄には、「音が小さかった」「緊張・不安で手術が終わってホッとした時に音楽が流れている事に気付いて、気持ちが和らぎました」「（音が大きく）医師との会話の妨げになった」との回答があった。

手術室看護師への選曲に関するアンケートを実施したところ、

「患者より何でもいいと言われることが多い」や「何でもいいと言われたから（先行研究を参考にして）オルゴールにした」と言う意見と共に、次のような結果であった。

オルゴール系　47名、
ポップス曲　　5名、
ヒーリング曲　16名、
その他　4名であった

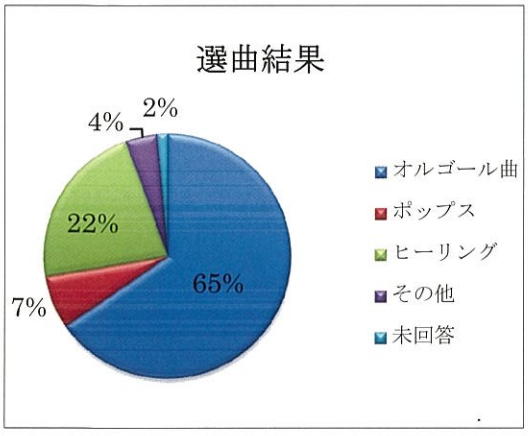

考　察

意識下手術に対して様々な先行研究がある。その中で私たちは不安に着目し不安緩和に対する看護介入として音楽療法を取り入れた。

問５の手術室の雰囲気は怖いというイメージがありますかの質問にて未記入者・どちらでもないとの回答された22名の内、18名は手術歴のある患者であった。さらに、その18名の中で問６の手術は怖いという不安感はありましたかの質問にて『手術に対する不安はなし』と答えた患者が16名、問７の手術中、手術室内の物音が気になりましたかの質問にて手術中音が気になったかという質問で『いいえ』と答えたのは16名であった。

手術歴のある患者は、以前手術を受けた際の手術室に対するイメージが想像できることで、今回の回答にあった『怖い』『怖くない』では回答・評価できなかったのではないかと推測する。

問７の質問に対して『いいえ』と答えた37名の内、問９の音楽で緊張を和らげることが出来たかという質問で『はい』と回答した患者は32名であった。そのことより、手術中の患者が不快に感じる音を音楽により緩和することは出来ていると考える。

ただ、患者の自由記入欄の回答にて私たちは正反対の回答があることについて疑問を持った。その要因について思考分析する中で、患者の性格や背景などの個別性に引き起こされた可能性、診療科・術式・手術時間が影響している可能性の２点を見出した。しかし、今回の患者と看護師に対するアンケートに、患者の手術科・病名・手術名・手術時間についての記載欄を設けていなかったため、そのことについては追跡調査することは出来なかった。

患者の個別性により引き出された回答であったのか、その手術の特殊性により引き起こされた回答であったのかは不明である。

手術室看護師に行なったアンケートで、手術中に使用した音楽がオルゴール系の曲との回答数が47名、全回答の65%であった。問12の手術中に流れていた音楽に対する評価として、非常に良いが６名、良いが18名、普通が15名の合計39名であった。有効回答数45名中、87%が普通以上の評価がであった。このことよりオルゴール系の曲をかけることによって患者の不安緩和ができているとの結論を得た。

オルゴール系の曲が多く選ばれたことについて、先行研究でも患者が落ち着く曲として評価されていたのがオルゴール系の曲であったこと、自らの体験でも気持ちの和らぐ音楽を思い浮かべた時に出てくるのもオルゴール系の曲であったこともあり、推察通りの結果であった。

アンケート開始後にスタッフからの回答でも患者の希望がなかったため先行研究を参考にオルゴール系の曲を流したとの意見があり、手術中に流した音楽は全てが患者の嗜好による積極的な選択ではなかったことが分かった。

村井は[1]音楽による緊張緩和効果はその時の患者の気持ちと近い音楽である時に効果が期待できるものであるとしている。また、その時の気持ちに近くないものでも、患者の嗜好によっては効果を得られる場合もあると述べている。それを参考にして、私たちは患者の嗜好にそった音楽をBGMとして使用することにが、より患者の不安緩和につながると考えていた。

しかし、アンケートを分析する中で患者の不安の程度に影響する因子として、患者の嗜好だけでなく手術歴など、各患者によって個別性が強く出ることが分かった。

結　語

今回の研究で意識下手術において患者の希望した音楽を流したことにより、87%の患者で不安緩和につながったという結果が得られた。患者の不安緩和に対し音楽療法を取り入れたことは有効であった。

引用文献

1）村井靖児：音楽療法の基礎，音楽之友社，1995.

参考文献

・上島国利，平島奈津子：全科に必要な精神的ケアQ＆A―これでトラブル解決！―，総合医学社：2006.
・河野友信：手術患者と不安，真興交易医書：2000.
・中川朋子：決定版！できる手術室看護師になる！外回り看護パーフェクトブック，メディカ出版：53-54, 2011.
・中野麻佑，上野明子，安永容子，小早川祥子：意識下手術を受ける患者の音に関する調査，第41回日本看護学会抄録集：成人看護Ⅰ，185.
・赤尾杉早苗，西田敏枝：手術室に適した聞こえる音楽としてのBGMの再検討～患者・医療者の意識調査を行って～，第39回日本看護学会抄録集：成人看護Ⅰ，200.

変形性膝関節症で転倒後に立ち上がり困難となった症例

景岳会　南大阪病院　診療支援部　リハビリテーション科
松原俊男、川﨑翔吾、井上聖一、山川智之

A Knee Osteoarthritis Patient with Difficulty Standing up after a Fall

Toshio Matsubara, Shogo Kawasaki, Seiichi Inoue, Tomoyuki Yamakawa
Department of Rehabilitation, Minami Osaka General Hospital

要　旨

今回、転倒により右変形性膝関節症が悪化し、立ち上がり動作困難になった症例を経験した。本症例は90歳代女性であり、立ち上がり動作時に上肢の過剰な引き込みと頸部過伸展による代償動作が見られた。理学療法では膝関節と体幹・骨盤へのアプローチにより、ピックアップウォーカーを用いた立ち上がり動作に改善を認めた。本症例を通し、代償動作ではなく、骨盤前傾可動性と臀部から足底への滑動的な支持基底面の認知を新たに引き出し、立ち上がり動作に改善がみられたため、立ち上がり動作の運動学的特性を考慮して、評価、治療を行うことの重要性を再認識した。

Key words：代償動作, 骨盤前傾, 支持基底面

はじめに

今回転倒後、右変形性膝関節症が悪化し、立ち上がり動作困難になった症例を経験した。理学療法では膝関節と体幹・骨盤へのアプローチにより立ち上がり動作の改善が認められたため報告する。今回の発表は患者様へ趣旨を十分に説明し同意を得た症例である。

症例紹介

症例は90歳代女性である。現病歴は自宅で伝え歩き中に転倒した。診断名は右変形性膝関節症で、受傷前より他院で両側変形性膝関節症の診断を受けていた。転倒から当院受診までは3週間自宅療養し、立ち上がり動作困難になった。

図1．画像所見

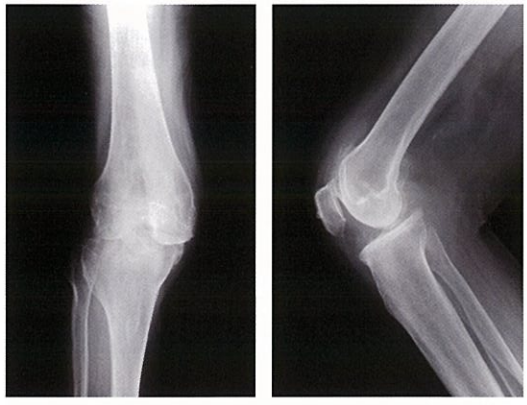

表1．理学療法

	理学療法開始直後	理学療法開始2週後
疼痛	右膝関節前内側部、VAS:5/10 (膝関節屈曲運動時と荷重時)	右膝関節前内側部、VAS:2/10 (荷重時)
ROM-T(右/左)		
膝関節屈曲	95/110	95/110
膝関節伸展	−40/−20	−30/−20
足関節背屈	10/10	10/10
体幹伸展	-5	-5

方　法

入院翌日より理学療法を開始した。右膝関節前内側部に運動時痛と荷重時痛があった。膝関節伸展可動域は右が－40度、左が－20度で、膝蓋骨は両側とも上外側に偏移していた。圧痛は認められなかった。筋緊張亢進部位として右の薄筋、半膜様筋、半腱様筋、内側腓腹筋、膝窩筋、大腿二頭筋、両側の大腿筋膜張筋、脊柱起立筋に認められた。筋緊張低下部位として腹横筋、両側の内腹斜筋、内側広筋にみられた。右膝関節の画像所見より内外側の膝関節裂隙が狭小していた。

立ち上がり動作では、平行棒内で臀部離床前の骨盤前傾や股関節屈曲の動きが欠如し、頸部の過伸展と上肢の引き込みによる代償が強かった。立ち上がり動作時の疼痛は、右大腿・下腿後面筋群に伸張痛があった。

図２．初期評価時の立ち上がり動作

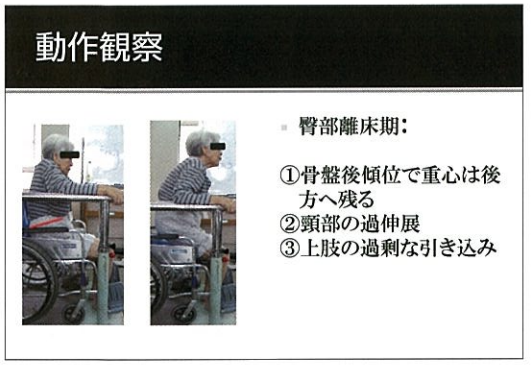

図３．最終評価時の立ち上がり動作

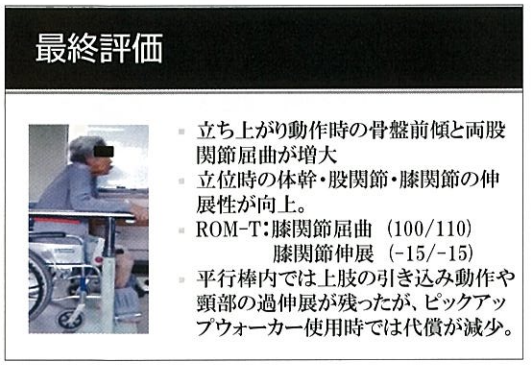

結　果

運動時痛が減少し、右膝関節伸展可動域が－40°から－15°へと改善が認められた。立ち上がり動作は骨盤前傾と両股関節屈曲が増大し、立位時の体幹、股関節、膝関節の伸展性が向上した。また平行棒内では上肢の引き込み動作や頸部の過伸展が残ったが、ピックアップウォーカー使用時や人的介助下では代償が軽減した。

考　察

本症例は転倒後、右変形性膝関節症の悪化で立ち上がり困難になった。理学療法は①右膝関節運動時痛の減少と適切な右膝関節運動の再学習②両膝関節伸展可動域制限の減少③座位時の骨盤前傾と体幹伸展性の向上④立ち上がり時の介助量減少を目標とした。結果、①～④で改善が見られピックアップウォーカーを用いて立ち上がりが可能となった。

入院当初の立ち上がり動作は右膝関節の痛みを回避するため、重心を後方に残したまま、頸部の伸展と両上肢の引き込みにより行っていた。体幹・骨盤の固定性・運動性に欠けた状態では、腹部筋が賦活されない。すなわち右膝関節の痛み軽減後もその動作は学習されており、姿勢が安定しないまま無理やり動作を行おうとしていたと考えた。

立ち上がり動作では、離臀期に支持面（足底）の上方に重心が位置しなければならないが、症例では後方に位置しており、支持面からの床反力を得られない。そのため理学療法では体幹・骨盤の固定性・運動性を引き出すことで、腹部筋や抗重力伸筋が賦活され、立ち上がり動作の改善が得られると考えた。立ち上がり動作練習では阿南らによると「臀部離床前において脊柱起立筋、大殿筋の順に活動し、これらの筋は体幹前傾の制御のために遠心性収縮を行っている」、「立ち上がり時の骨盤の前傾運動の減少が臀部離床後の膝関節伸展モーメントを増加させて膝関節安定機構を破綻させる」[1]と報告の下、骨盤前傾可動性と臀部から足底への滑動的な支持基底面の移動を引き出すことを重視して実施した。

結果臀部離床前に骨盤前傾と股関節屈曲が認められ、立ち上がり動作時に上肢の引き込みが減少した。骨盤前傾や上部体幹の伸展を誘導することにより、臀部から足底への滑動的な支持基底面の移動ができ、立ち上がり動作に先行して大殿筋や脊柱起立筋、内側広筋の収縮性が向上したと考えられる。しかし本症例の脊柱・骨盤の可動性には制限があるため、いくらかの腹部筋や抗重力伸筋活動を引き出すことはできたが立ち上がり動作の体幹、股関節、膝関節の伸展相で十分ではなく、物的介助を必要とした。

謝　辞

この度の症例報告に際し御協力を頂いた患者様に深く感謝いたします。

引用文献

1）阿南雅也,徳田一貫：変形性膝関節症における椅子からの立ち上がり動作の運動学的分析,理学療法科学25：755-760, 2010.

右人工骨頭置換術施術１ヶ月後に当院回復期に転院された症例

景岳会　南大阪病院　診療支援部　リハビリテーション科
松井智史、中原裕貴、井上聖一、山川智之

A Convalescent Patient Transferred to Another Hospital One Month after Right Femoral Head Replacement at our Hospital

Satoshi Matsui, Yuki Nakahara, Seiichi Inoue, Tomoyuki Yamakawa
Department of Rehabilitation, Minami Osaka General Hospital

要　旨

今回右大腿骨頚部骨折を生じ、右人工骨頭置換術施術１ヵ月後に当院回復期に転院された症例を経験した。歩行動作観察では、右立脚後期での右股関節伸展が見られず骨盤を後退させる代償運動が特徴的であった。理学療法では筋アライメントの調整及び筋伸張性の改善を目指すことで股関節可動域の拡大とそれに伴う筋出力の向上を目標に実施した。その結果歩行時の右立脚後期時での骨盤後退および右股関節屈曲・外旋の代償運動の減弱、右立脚中期から立脚後期にかけての右下肢への荷重能力向上が認められ、歩行安定性向上へと繋がった。本症例を通して、筋アライメントを調整し協調的な筋出力を引き出すことは下肢支持性や体幹の安定性に向上に繋がり歩行安定性向上の一助となることが示唆された。

Key Words : 代償運動, アライメント調整, 筋緊張

はじめに

今回右大腿骨頚部骨折を生じたため、右人工骨頭置換術施術１ヵ月後に当院回復期に転院された症例に、在宅復帰を目標とした運動療法を実施したのでここに報告する。またこの症例は十分に趣旨を説明したうえで同意を得た症例であることをここに明記する。

症例紹介

本症例は83歳の女性で、平成23年11月15日に他院にて右人工骨頭置換術施した症例である。他院からの情報では右股関節屈曲90°、伸展５°で制限ありとのことだった。12月６日に本院に転院、理学療法を開始した。

理学療法評価（平成23年12月7日～）

入院初期時の検査・評価では右股関節屈曲90°で右殿部に伸張痛、伸展－５°で大腿全面に広範囲の伸張痛、外転15°で痛みはないが長内転筋の過緊張、内転５°で大腿筋膜張筋の過緊張及び創部の痛みが認められた。安静時痛はなく立位時での荷重時痛も認められなかった。創部での圧痛は初期のみ見られた。整形外科テストではエリーテスト（+）、オーバーテスト（+）であった。立位姿勢においては骨盤前傾、腰椎前弯がみられ右股関節屈曲・外転・外旋位で左重心にて保持される。歩行時では右立脚後期での右股関節伸展が見られず骨盤を後退させる代償運動が特徴的である。画像所見においてはレントゲン像で右股関節の臼蓋が骨頭に対して浅いという所見が得られた。

図1.

図2.

治療経過

治療初期時では右大腿直筋・右大腿筋膜張筋・右長内転筋のリラクセーションを行ったうえでスタティックストレッチングを行い右股関節可動域の改善を試みた。また股関節の可動域、特に伸展の可動域を改善させることで歩行時での右立脚後期の延長を図り、それに伴う体幹・下肢の伸展活動向上を目的に理学療法を進めた。しかし4週経過した時点で右股関節伸展0°と可動域の改善はわずかしか見られなかった。その後再評価すると、右腸腰筋、右恥骨筋の筋緊張亢進があり、伸張性低下が認められた為これらの部位に対してもアプローチを試みた。

結　果

坐位・立位姿勢では初期評価時と比較すると右側への荷重能力向上が見られた。さらに右股関節外旋位のアライメントも軽度であるが修正された。歩行においては右立脚後期時での骨盤後退および右股関節屈曲・外旋の代償運動が減弱しており右立脚中期から立脚後期にかけての右下肢への荷重能力向上が認められた。また機能的評価においては初期評価時と比較すると、右股関節伸展5°、さらに大腿筋膜張筋及び長内転筋の過緊張の減弱が触診にて認められた。

考　察

本症例は初期評価時に右股関節伸展制限因子の一番の問題点として大腿直筋の短縮及び大腿筋膜張筋・長内転筋の筋緊張亢進を挙げた。そしてそれらの部位にアプローチを試みたが4週経過した時点でもわずかな改善しか見られなかった。そのため立位時に右股関節屈曲・外転・外旋が生じていることや、歩行時における右立脚後期の骨盤後退、右股関節屈曲・外旋での代償運動がなかなか改善されなかった。その後その他の問題点として右腸腰筋・恥骨筋の筋緊張亢進を挙げアプローチを試みたことで立位時の右下肢アライメントの修正、歩行時の代償運動の軽減が認められた。また本症例では右股関節頚部骨折の障害に加えて元々右股関節の臼蓋が浅く小さいことで骨頭被覆率の低下が生じており、そのため股関節周囲の単関節筋である腸腰筋・恥骨筋・長内転筋などの筋が安定性を高めるために筋緊張の亢進を生じているのではないかと考えた。永井は、臼蓋形成不全においては、立位での不均衡、関節圧の集中、接触面の低下に対し骨盤前傾で補償しようとする機構が働くため、股関節伸展制限の原因となりうると報告している。上記文献からも骨盤前傾位で保持するために股関節屈筋の筋緊張亢進が生じているのではないかと考えた。

今後本症例は、まだ入院が続く為引き続き理学療法を実施していくが、股関節伸展制限以外

にも他部位での可動域制限や筋出力低下などの問題について未だ改善が乏しいため、今回挙げた問題点と並行して、評価・治療を進めていこうと思う。

謝　辞

今回の症例発表にあたり多大なご協力を頂いた患者様に心より感謝申し上げます。

乳房超音波検査で発見された微小乳癌の一例

景岳会　南大阪病院　乳腺外科
中谷守一

野原診療所
野原丈裕

景岳会　南大阪病院　消化器外科
原田知明、三木高平、田中芳憲、葛城邦浩、藤尾長久、飛田忠之

景岳会　南大阪病院　病理診断科
小林庸次、菊井正紀

景岳会　南大阪病院　臨床検査科
宇津野美弥子、山田映子、山戸雄樹、山名琢薫、山口たか子、白畑麻里子

景岳会　南大阪病院　看護部
岩本友香、藤谷淳子

A case report of minimal breast cancer detected by breast ultrasonography

Shuichi Nakatani, M.D.
Department of Senology, Minami Osaka General Hospital

Takehiro Nohara, M.D.
Nohara Clinic

Tomoaki Harada, M.D., Kohei Miki, M.D., Yoshinori Tanaka, M.D., Kunihiro Katsuragi, M.D., Nagahisa Fujio, M.D., Tadayuki Hida, M.D.
Department of Surgery, Minami Osaka General Hospital

Yasutsugu Kobayashi, M.D., Masanori Kikui, M.D.
Department of Patholoby, Minami Osaka General Hospital

Miyako Utsuno, C.T.,I.A.C., Eiko Yamada, C.T.,I.A.C., Yuki Yamato, M.T., Takumasa Yamana, C.T.,I.A.C., Takako Yamaguchi, JMS., Mariko Shirahata, JMS.
Department of Clinical Laboratory, Minami Osaka General Hospital
JMS. :JSUM Registered Medical Sonographer

Yuka Iwamoto, Jyunko Fujitani
Department of Nursing, Minami Osaka General Hospital

We often experience some breast cancer that is not detected by mammography, breast ultrasonography only detected. An active asthmatic could not be diagnosed neither by contrast CT nor contrast MRI. We diagnosed a minimal breast cancer of an asthmatic about 3 mm in diameter by breast ultrasonography. Sentinel lymph node biopsy and partial glandectomy were performed for this non-palpable breast

cancer. Then imaging diagnosis, pathologic diagnosis, and treatment need to correspond to the minute breast lesion. With the spread of breast cancer screening, it will increase the opportuniy to deal with the non-palpable breast lesion. So it is necessary to prepare the clinical methods in both diagnosis and treatment for the non-palpable lesion in breast.

Key words : minimal breast cancer, ultrasonography, asthmatic patient, non-palpable

要　約

臨床的にはマンモグラフィ（以下MG）所見陰性かつ乳房超音波検査（以下US）所見陽性の乳癌の存在が知られている。われわれは造影CTや造影MRIが実施できない活動性喘息患者においてMG陰性の径約３㎜の微小乳癌をUSで検出しセンチネルリンパ節生検術と乳房部分切除術を実施した。病巣が小さいがゆえにその取扱いには検査法、診断のみならず外科的処置についても十分な注意が必要であった。今後、乳がん検診の普及にともない微小乳腺病変が増加すると考えられ、その診断と治療に早急に対応する必要がある。

（本論文の趣旨は平成23年５月27日 日本超音波医学会第84回学術集会 一般演題（ポスター）で発表した）

はじめに

乳腺疾患を診断するためにはさまざまなモダリティが導入され、効果を挙げている。なかでもMGは乳がん検診に導入すべきエビデンスが存在する検査法として運用されているが、USはいまだ検診に導入するべきエビデンスが存在しないとされている。しかしMG所見陰性かつUS所見陽性の乳がんが存在することも事実である。活動性の喘息患者などには造影剤を用いるMRIやCTなどが充分に活用できない場合がありUSのみが唯一の存在・鑑別診断手法である症例が存在する。われわれはUSでのみ指摘できた微小乳癌症例を経験し、微小乳癌取扱いにおける問題点について検討したので報告する。

症　例

症例は60歳、閉経後女性。身長140cm、体重44.8kg。主訴は右乳房ＭＧ異常所見に対する要精査。家族歴は特記すべきことなし。既往歴として小児喘息および治療継続中の気管支喘息がある。現病歴は、2010年大阪市乳がん検診で視触診とMG1方向（MLO）を受けた。右乳房にFADを指摘され要精査となったため近医より紹介されて当科を受診した。

当院MG所見は不均一高濃度乳房でかつカテゴリー（１，１）で異常を認めず（図１）。US所見は左乳房外上部に約３mm径の腫瘤像形成性病変を認めた。ただし、ハローや石灰化集族および乳腺境界線断裂を認めなかった。形状はやや不整。D/W≧0.7かつ貫通する血流が指摘できるためカテゴリー（１，４）とした（図２-１）。

微小な左外上乳癌を疑診するにいたったが本例は活動性の気管支喘息をもつため造影剤を使用するCTやMRIは禁忌であり、これ以上の画像精査は困難と判断した。

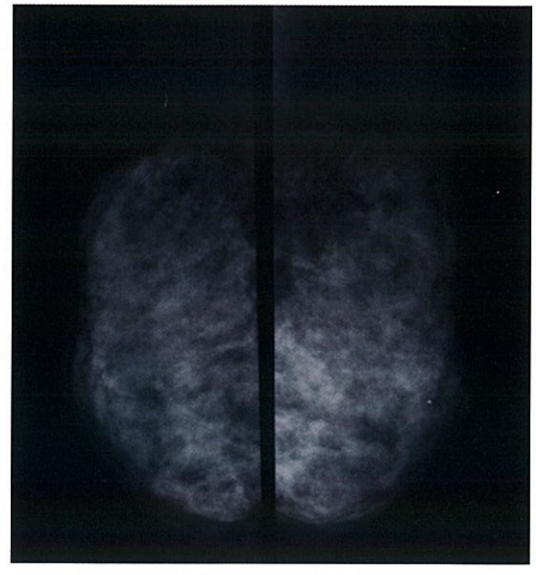

図１．MG所見：不均一高濃度、カテゴリー（１，１）

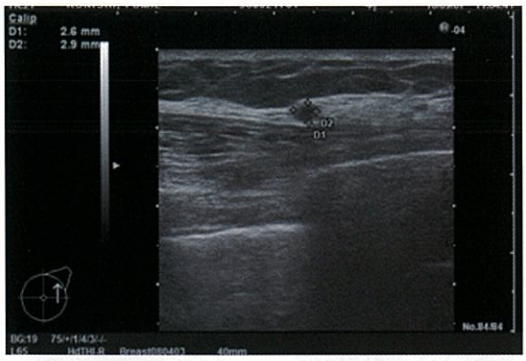

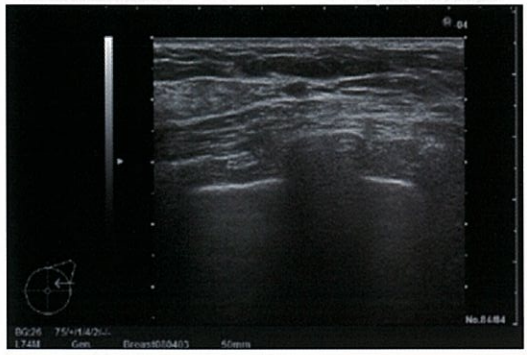

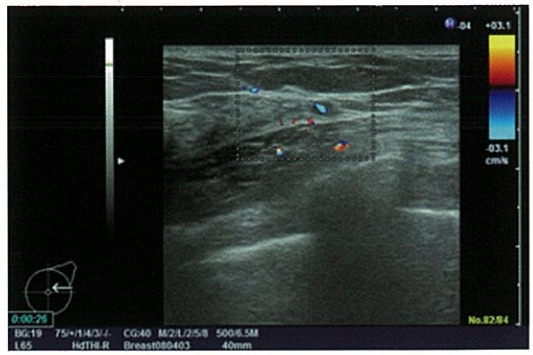

図２-１．US所見：約３㎜の腫瘤像が描出され、内部に血流を認めた。

診　断

総合的には微小な左外上乳癌を疑ったが病巣のサイズは約３㎜と小さいためUSガイド下に穿刺吸引細胞診検査を施行した（図２-２）。すなわち針生検術は標的が小さいがゆえに組織採取が困難と推測され、またマンモトームは病巣を失う可能性を恐れての選択であった。結果はクラスⅣであった（図３）。

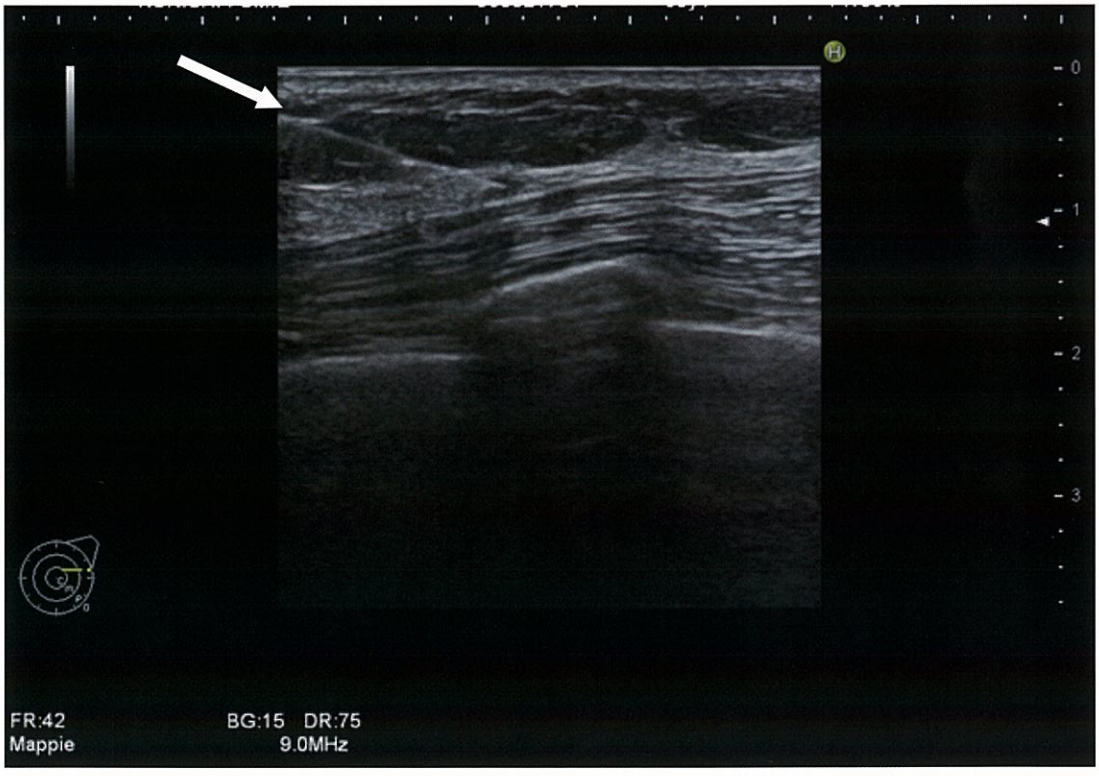

図２-２．穿刺吸引細胞診検査施行時の乳房超音波所見：23Gカテラン針（白矢印）が小結節に刺入されているのが観察される。

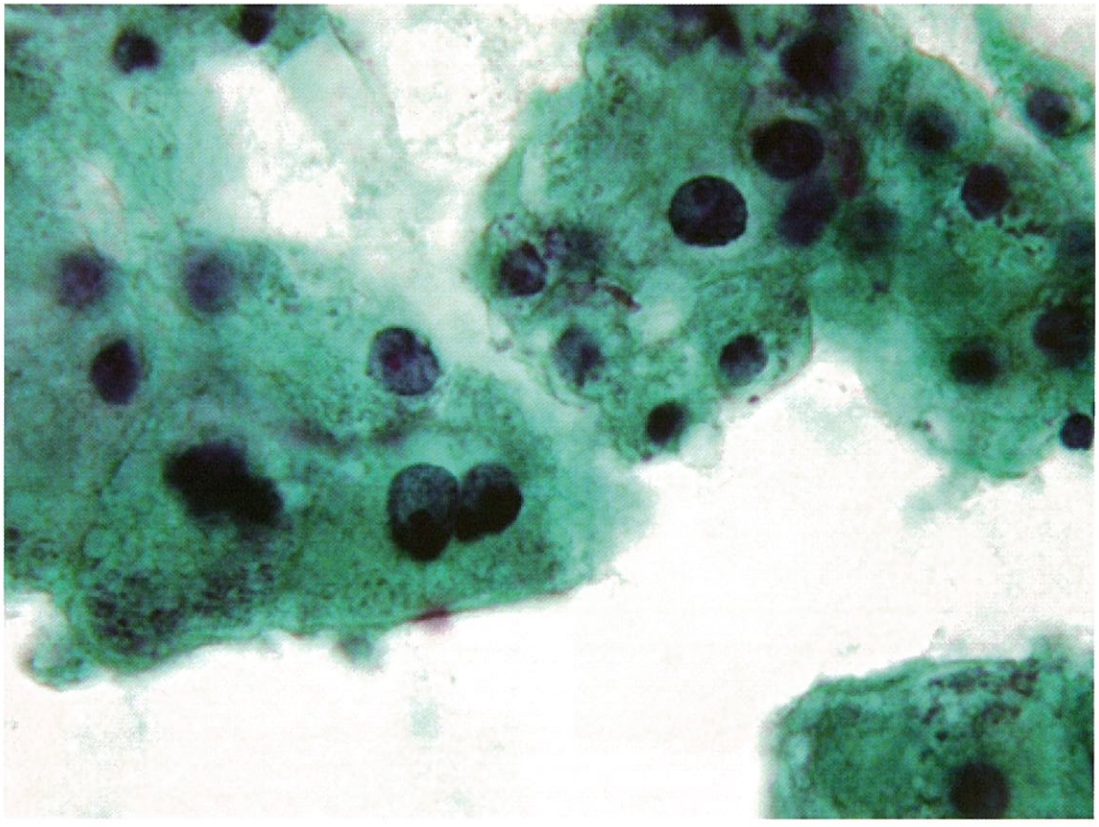

図３．細胞診所見：陽性（Ⅳ）かつ推定病変：adenocarcinoma,well differentiated。apocrine陽性の異型細胞。結合性保たれ、核異型強くなく、N/C比増大も弱い。myoepitheliumを確認できない。

治　療

左乳房外上部微小乳癌T0N0M0の診断下にセンチネルリンパ節生検術および乳腺部分切除術を施行し、センチネルリンパ節の転移陰性を確認した。病巣が小さくかつ乳腺後方で大胸筋前面に接するように位置するためUS下に色素で標識を行なって病巣を含めた乳腺部分切除術を施行した。切除標本内に病巣確認が非常に困難で、術野内に病巣遺残のないことを超音波検査で念入りに確認して手術を終了した。（図４）

図４．術前作図、術中所見および切除標本：全身麻酔下にセンチネルリンパ節生検術および乳房部分切除術施行。病巣が小さくかつ乳腺後方で大胸筋前面に接するように位置するため超音波ガイド下に色素で標識を行なった。
麻酔時間：９：35～12：00　２時間25分
手術時間：10：04～11：45　１時間41分
（術中病理検査含む）

術後標本および割面所見

腫瘍の存在部位は触診および標本撮影ならびにUSでも指摘困難であった。病理側にとっても腫瘍割面を出すことは困難で病理標本を１～２mmに薄切してようやく腫瘍切出しに成功した（図５-１）。数ｍｍの微小な腫瘤の切出しには細心の注意が必要である。切片４に2.5×1.5mmの結節が認められた（図５-２）。非常に認識困難であるがマクロ標本では指摘が容易である。

病理組織所見

抗酸性顆粒状の広い胞体と核小体明瞭な円形核を有する腫瘍細胞が不規則な大小の腺管を形成して増生している。アポクリン癌でいわゆるトリプルネガティブ乳癌であった（図６）。

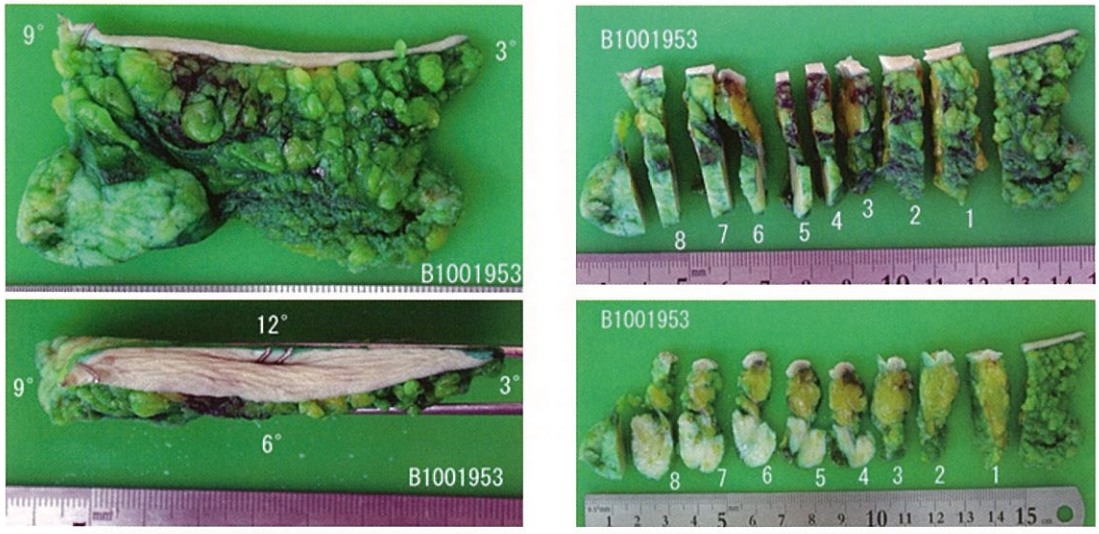

図５-１．切除標本肉眼所見：腫瘍の存在部位はMG・触診はもちろんUSでも検索困難であった。病理側にとっても腫瘍割面を出すことは困難で病理標本を１～２mmに薄切してようやく腫瘍切出しに成功した。

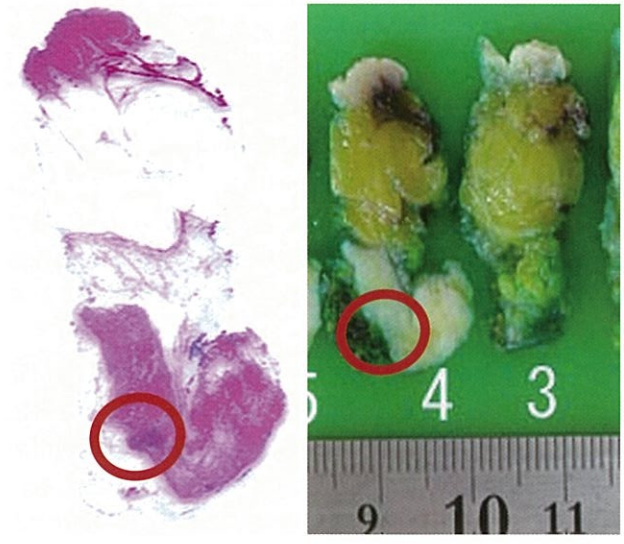

図５-２．術後標本および割面所見：標本番号４に腫瘤を確認した。下図では○で囲まれた部分に2.5×1.5mmの結節を認めた。

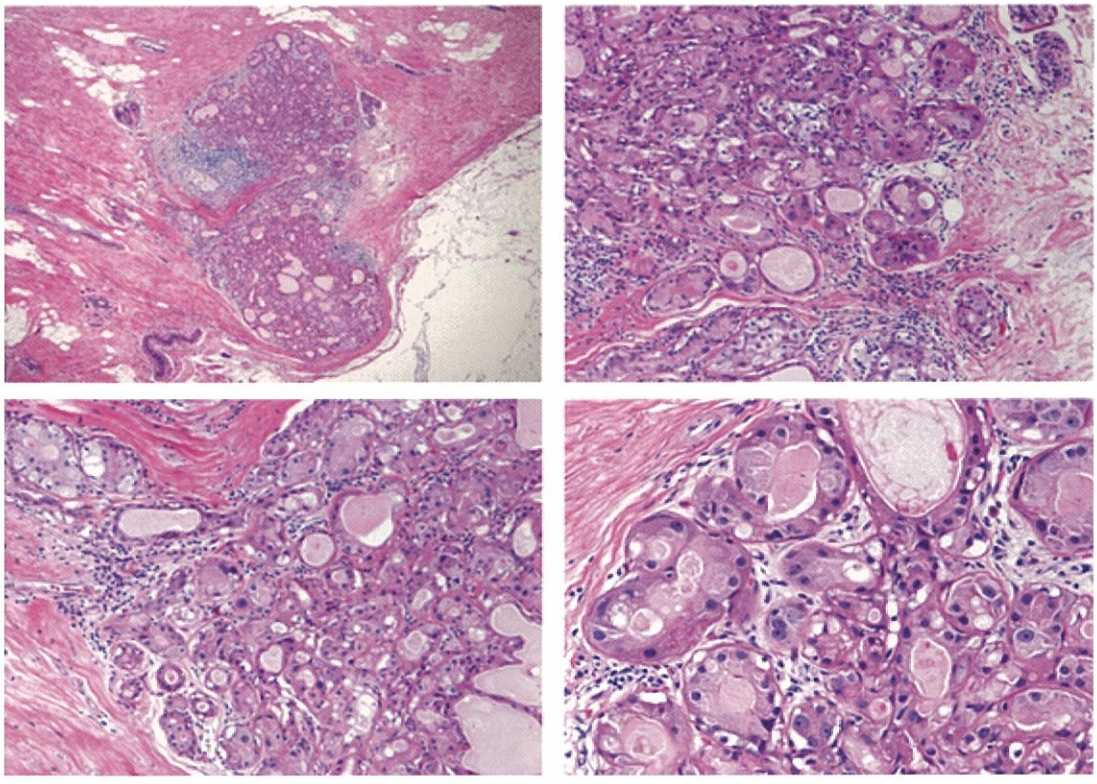

図６．病理組織所見：抗酸性顆粒状の広い胞体と核小体明瞭な円形核を有する腫瘍細胞が不規則な大小の腺管を形成して増生している。アポクリン癌。

考　　察

－微小乳癌取扱上の問題点

診断：腫瘤径が小さいため画像検査では悪性所見を見出しにくいことが多く、正確な術前診断が困難である。とくに本例は造影剤を使用する放射線検査は困難であったため、USのみに依存することとなった。とくに微小腫瘤像とそのUS所見のとらえ方および腫瘤像内の血流についての所見は悪性疑診に非常に重要であった[1]。腫瘤の良悪性の鑑別についてＢモードのみでの正診率は71.3%、陽性反応的中度は67.8%、陰性的中度は92.3%との報告がある[2、3]。良性腫瘍に比較して悪性腫瘍は有意に血流が豊富であることに基づきフローイメージングの有用性が示されており[4]、フローイメージングを併用すると正診率は76.3%、陽性的中度は58.0～71.9%、陰性反応的中度は73.0～77.1%などと報告されている[5、6]。またまだ普及はしていないがドプラ法に造影剤を用いる、いわゆる造影USの有用性も報告されるようになっている[7]。造影剤を用いた陽性反応的中度は91%、陰性反応的中度は73%という報告[8]があり造影MRI検査成績に匹敵するとの高い評価がなされている。本例のようにレントゲン造影剤に対して許容範囲が少ない喘息患者には比較的副作用が少ない造影USなどが有効である可能性が高い。

MRIの乳癌に対する診断能は，メタアナリシスでは感度90%（52～100%），特異度72%（21～100%）[9、10]とされており、造影MRIが可能であれば本例のような微小腫瘤についてもその画像診断はかなり正確なものになる可能性がある。

手術：腫瘍局在が視触診には頼れず術前検査や術中USによるマーキング、すなわち色素注入やhook wire biopsy techniqueなどの利用が必須と考えられる。乳がん検診の普及とともにこのような小病変が検索される頻度が増加する

と思われるが、穿刺吸引細胞診検査や針生検検査の困難さやまた切除生検の重要さが増すと思われる。

病理検査：切出しに際してあらかじめ腫瘍部位を特定できないことも多いと思われ、多数の薄切切片を作成することが必要である。そのため臨床医と検査技師・病理医などの意思疎通が図られていることが必要である。標本量が相対的に少ないために検査による標本消費についてもよく考えておかねばならない。

まとめ・結語

MG所見陰性の約3㎜径の微小乳癌をUSのみで検出した。合併症として気管支喘息があり乳房造影MRIなどの感度の高い画像診断が適応できず、USのみが指標であった。

微小乳癌切除に際して腫瘍局在を評価するためにUS下マーキングが必須であった。術後病理検査においても標本切出しを含めて非常に繊細な取扱いが必要であり、臨床医と検査技師・病理医などの意思疎通が役立った。

今後乳がん検診の普及と精度向上にともないさらに小さな病巣の検出頻度が増加する可能性があり、確定診断にも治療にも難渋する可能性が高い。

腫瘍局在と過不足ない局所切除を完遂するためには超音波装置などの局在部位指示手段と外科手法の融合や精度の高い局在診断と処置にかかわる術中ナビゲーションなど新技術開発が必要である（本論文の趣旨は平成23年5月27日日本超音波医学会第84回学術集会 一般演題（ポスター）で発表した）。

文　献

1）日本乳腺甲状腺超音波診断会議編．乳房超音波診断ガイドライン．改訂第2版．東京，南江堂，2008.

2）Costantini M, Belli P, Lombardi R, Franceschini G, Mule A, Bonomo L. Characterization of solid breast masses：use of the sonographic breast imaging reporting and data system lexicon. J Ultrasound Med 25（5）：649-59, 2006.

3）Hong AS, Rosen EL, Soo MS, Baker JA. BI-RADS for sonography：positive and negative predictive values of sonographic features. AJR 184（4）：1260-5, 2005.

4）Sehgal CM, Weinstein SP, Arger PH, Conant EF. A review of breast ultrasound. J Mammary Gland Biol Neoplasia 11（2）：113-23, 2006.

5）Milz P, Lienemann A, Kessler M, Reiser M. Evaluation of breast lesions by power Doppler sonography. Eur Radiol 11（4）：547-54, 2001.

6）del Cura JL, Elizagaray E, Zabala R, Leg_rburu A, Grande D. The use of unenhanced Doppler sonography in the evaluation of solid breast lesions. AJR Am J Roentgenol 184（6）：1788-94, 2005.

7）Yang W, Dempsey PJ. Diagnostic breast ultrasound：current status and future directions. Radiol Clin North Am. 45（5）：845-61, 2007.

8）Lee SW, Choi HY, Baek SY, Lim SM. Role of color and power doppler imaging in differentiating between malignant and benign solid breast masses. J Clin Ultrasound 30（8）：459-64, 2002.

9）Peters NH, Borel Rinkes IH, Zuithoff NP, Mali WP, Moons KG, Peeters PH. Meta-analysis of MR Imaging in the Diagnosis of Breast Lesions. Radiology. Radiology 246（1）：116-24, 2008.

10）科学的根拠に基づく乳癌診療ガイドライン 2．疫学・診断編 2011年版（第1版），東京，金原出版，2011.

糖尿病外来患者の継続栄養指導に対する意識調査

景岳会　南大阪病院　診療支援部　栄養科
藤吉恭子、金石智津子、鈴木恵美子、松本裕一郎

An Awareness Survey on Continuous Nutritional Guidance for Diabetic Outpatients

Kyoko Fujiyoshi, R.D., Chizuko Kaneishi, R.D., EmikoSuzuki, R.D., Yuichiro Mtumoto, R.D.
Department of Nutrition, Minami Osaka General Hospital

We conducted an awareness survey on nutrition guidance in outpatients receiving continuous nutrition guidance between October 2007 and October 2011. Eighty-six outpatients responding to the survey (collection rate, 27%) were divided into two groups: group A consisting of 32 outpatients (37%) who are still receiving continuous nutrition guidance and group B consisting of 54 outpatients (63%) including those who completed the continuous nutrition guidance once because HbA1c, etc. has improved and those who have not received the guidance for more than a year after they discontinued the guidance for some reason. The result of analysis of these two groups is reported.

Key words : Diabetes mellitus, Continuous nutrition guidance , Survey of nutritional guidance

要　約

平成19年10月～平成23年10月までの期間に、継続して外来栄養指導を実施した患者を対象として、栄養指導に対する意識調査アンケートを実施した。回答の得られた患者86名（回収率27%）のうち、現在も継続栄養指導を実施している患者A群32名（37%）、HbA1cの改善等で一旦継続栄養指導を終了した患者と何らかの理由で中断し１年以上栄養指導を受けていないB群54名（63%）の２群に分けて分析した結果を報告する。

緒　言

糖尿病治療の基本として食事、運動、薬物療法があげられる。食事療法は治療の基本であるため、適正なエネルギーを摂取し自己管理を行うことが求められる。しかし、治療の長期化と共に日常生活の自己管理継続に対する認識は低くなることが多い。食事は長年の生活習慣に大きく関与していることより、今までの生活習慣を改善するためには、栄養食事指導の継続的なアプローチが有効であると言われている[1)]。栄養士は、継続指導を行いながら患者の食事自己管理を中断しないように支援することが重要となってくる。そこで今回の調査では、患者が継続しやすい栄養指導の在り方について検討した。

方　法

1．アンケート郵送対象者

平成19年10月から平成23年12月までに、1年間で3回以上継続して栄養指導を実施した2型糖尿病患者317名。

2．方法

平成24年6月に「継続栄養指導に対する意識調査」を郵送し回答を依頼した。回答の得られた86名をA群、B群の2群に分けて結果を分析した。

結　果

1．対象者の特徴

現在も継続栄養指導を実施している患者A群32名（37%）の平均年齢は、63.3±9.6歳、HbA1cの改善等で一旦継続栄養指導を終了した患者と何らかの理由で中断し1年以上栄養指導を受けていないB群54名（63%）の、平均年齢は64.6±8.9歳であった。年齢、HbA1c%（NGSP）、BMI（kg/m²）、罹病期間においては、両群間において有意な差は見られなかった。表1に患者背景およびベースラインの検査値を示した。

2．継続栄養指導に対する意識調査結果

栄養指導後の食生活については、82名（95%）が「食生活を見直した」、4名（4%）が「見直していない」と回答した。見直していないと答えた4%の内訳は、1年以上栄養指導を受けていない男性患者2名女性患者2名であった。（図1）。その理由として、食事療法に対して理解は出来たが、実行に移すことができなかったと回答していた。

栄養指導を受け始めて、食生活で見直した内容については、「不足していたものを増やす努力をした」「食べ過ぎていたものを減らす」などの点を見直したという回答が半数以上であった（図2）。

表1．患者背景

	全体 86名	継続A群 32名	終了・中断　B群 54名
性別（男/女）	44/42	14/18	30/24
年齢(歳)	64.1 ± 9.8	63.3 ± 11.5	64.6 ± 8.9
HbA1c（%）NGSP	8.0 ± 1.4	8.1 ± 1.3	7.9 ± 1.5
BMI（kg/m²）	25.7 ± 4.7	26.7 ± 4.7	25.1 ± 4.3
罹病期間（年）	4.6 ± 4.0	4.5 ± 4.4	4.6 ± 3.6

数値は平均値±標準偏差を示す

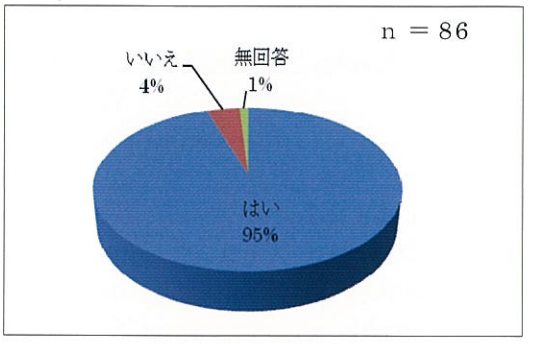

図1．栄養指導後に食生活を見直したか

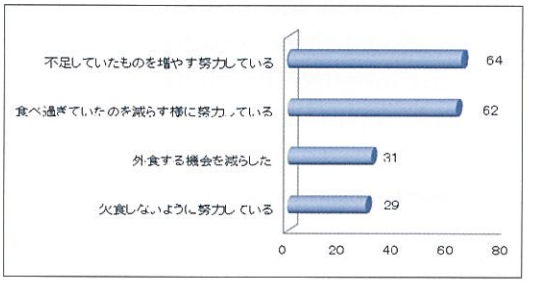

図2．食生活で見直して点は何か（複数回答）

B群（1年以上栄養指導を受けていない54名）の継続栄養指導に対する意識

「再度、外来診察後に栄養指導を受けたいですか」という質問に対して37%（20名）は受けたいと希望し、どちらでもよいは43%、栄養指導は受けたくないは20%であった。今後、栄養指導を受けることに対してどちらでもよいと回答した23名の前回の栄養指導から1年以上指導を受けていない理由として、44%が自分で食事療法が出来ていると回答していた。 栄養指導を今後受けたくないと回答した11名も55%と半数以上が 食事療法は出来、血糖コントロールが出来ていると回答していた。その他意見として、「検査結果が悪いときだけ栄養指導を受けたい」「診察の待ち時間が長いので、栄養指導

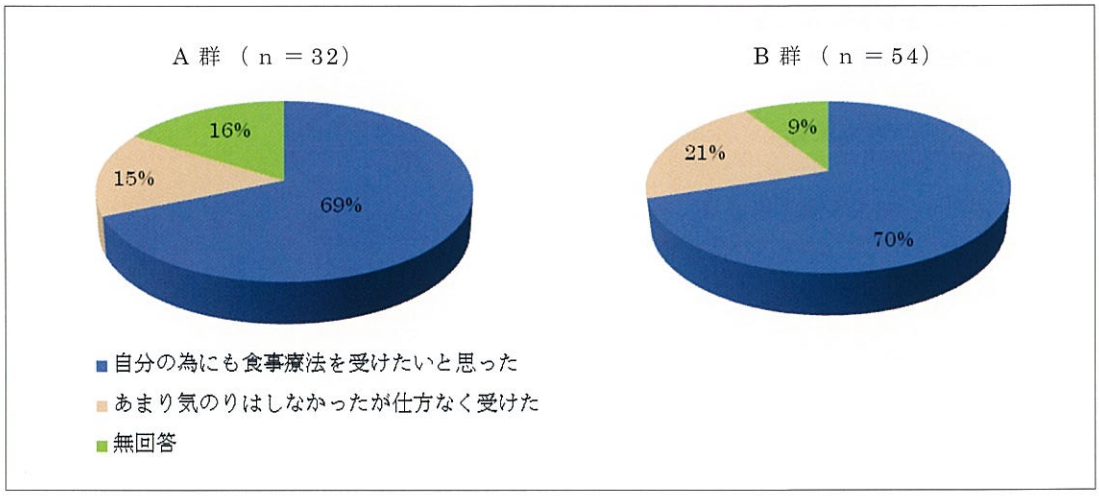

図3. 栄養指導を継続してどのように思ったか

はいい」という意見も記載されていた。

両群における栄養士、継続栄養指導に対する回答

栄養指導を行う栄養士については、「常に同じ栄養士に相談したい」が54名（63%）、「違う栄養士でもよい」は20名（23%）であった。調査時点での栄養指導の継続についての回答では、継続中の患者が32名（37%）、1年以上栄養指導を受けていない患者が54名（63%）であった。指導を受けていない患者のうち、20名（37%）が「再度指導を受けたい」と回答し、「どちらでもよい」は23名（43%）であった。「栄養指導は受けたくない」と回答した11名（20%）の理由は、「食事療法を理解したから」であった。

栄養指導を継続してどのように思ったかという質問に対しては、約70%が「自分の健康のためにも継続して栄養指導を受けたいと思った」と回答していた。また、B群（1年以上栄養指導を受けていない患者54名）の内「あまり気のりはしなかったが仕方なく指導をうけた」と回答した11名は、「仕事が忙しくて診察だけしか受けられない」

「主治医の助言のみで十分」「年金生活で食事療法は金銭的に無理」「栄養指導は半年に1回程度がいい」と記載していた（図3）。

考　察

継続栄養指導率の向上のために、同一栄養士が担当できるような配慮や、他の栄養士が担当しても患者が不安・負担感なく安心、信頼して指導を受けることができるように、指導記録等の見直しが有用であると考えられる。また、一旦栄養指導を中断した患者に対しても、主治医と連携を取りながら、患者の価値観にも配慮した支援を推し進めてことが大切であると考えられる。

まとめ

今回、過去に継続栄養指導を実施した患者に対して「意識調査アンケート」を実施したことで、B群の患者54名中20名が再度栄養指導を希望して、今現在13名が栄養指導再開となった。都度、同じ栄養士から栄養指導を受けたいと60%以上の回答が得られたことより、担当者が代わっても統一した栄養指導が出来るように指導マニュアルの作成や、栄養士間で患者情報の共有化が出来るツールの作成が今後の課題である。継続栄養指導を実施する際、患者のモチベーションが維持出来るように、患者と共に最終のゴールを決めて目標設定を行いながらテーラーメイドの栄養指導を行うことが継続に繋がると考えられる。また継続栄養指導期間の様子を

観察しながら、患者が負担に感じないように患者に対する配慮も必要である。

参考文献

1）日本栄養士会病院栄養士協議会「糖尿病の重症化予防に関する調査の分析結果」報告：2006年12月

NiTi形状記憶合金性尿道ステント（メモカス028®）の使用経験

景岳会　南大阪病院　泌尿器科※1、
市立川西病院　泌尿器科※2、
桑江クリニック　泌尿器科※3
丸山琢雄※1、長井　潤※2、桑江秀樹※3、松井孝之※1

Urethral stent (MEMOKATHR 028) for the treatment of benign prostatic hyperplasia

Takuo Maruyama, M.D.※1, Jun Nagai, M.D.※2, Hideki Kuwae, M.D.※3, Takayuki Matsui, M.D.※1
The Department of Urology, Keigakukai Minami Osaka Hospital※ 1
The Department of Urology, Kawanishi City Hospital※ 2
Kuwae Urological Clinic※ 3

BPH(BENIGN PROSTATIC HYPERPLASIA) is one of the most common disease in Japan. The treatment methods of BPH accounts for a high proportion of all therapy in the field of urology. More safety, more effective, and minimally invasive surgical methods are required. The conventional standard method for BPH is transurethral resection of the prostate (TURP), and new methods (HoLEP, TUEB) are currently in clinical use. However, 10% of BHP patients who require surgical treatment are inoperable, and pharmacotherapy is ineffective. One solution method of this problem is a urethral stent, which is a minimally invasive procedure.

In the present study, we investigated 35 cases treated with a urethral stent (Memokath® 028). In 31 cases, the amount of residual urine was 30 ml or less after the catheter was removed following emplacement of the urethral stent. Moreover, all cases were able to lead a catheter-free life and we achieved comparable results to those cited in many other reports. The efficacy of an inserted urethral stent is not entirely adequate, but all of our patients were catheter-free and capable of smooth urination. Accordingly, we concluded that that emplacement of a urethral stent for BPH contributes to preventing aggravation of ADL and improving the QOL.

Key words : Benign prostatic hyperplasia, Urethral stent

論文要旨

前立腺肥大症は、我が国において高頻度に見られる疾患のひとつであり、その治療は泌尿器科において重きを占めている。手術療法にはより安全で、 効果的低侵襲であることが求められている。

従来の前立腺肥大症の標準術式とされるTURP（経尿道的前立腺切除術）に加えて、近年新しい手術手技が行われているが、前立腺肥大症患者の10%は外科的治療法が選択できず、薬物療法が無効であるのが現状である。解決法の一つとして前立腺肥大症の低侵襲治療に尿道ステント留置法がある。

今回、当施設で行った尿道ステント（メモカス®）の使用35例について検討した。メモカス留置後カテーテル抜去後における残尿量は、31例は残尿30ml以下となり、全例にてカテーテルフリーの生活が可能となり諸家の報告例と比較して残尿に関して遜色のない結果が得られた。尿道ステント留置術の効果は、必ずしも十分とは言えないものの自排尿は可能となり、尿道カテーテル留置という状態から解放され、ADLの悪化の防止、QOLの改善に役立つものと考えられた。

緒　言

前立腺肥大症は、超高齢者社会に入った我が国において、高頻度に見られる疾患のひとつであり、その治療は泌尿器科において重きを占めている。薬物療法と患者の高齢化に伴い手術療法の適応となる前立腺肥大症の容積は、従来より大きくなっている感があり、手術療法にはより安全で、効果的低侵襲であることが求められている。

従来の前立腺肥大症の標準術式とされるTURP（経尿道的前立腺切除術）に加えて、近年TUEB（経尿道的バイポーラ電極前立腺核出術）、HoLEP（ホルミウムレーザー前立腺核出術）、PVP（光選択的レーザー前立腺蒸散術 ）など新しい手術手技が行われるようになってきている。しかしながら、前立腺肥大症患者の約10%は、ハイリスク（高齢、心血管合併症、痴呆）のため外科的治療法が、選択できず[1]、薬物療法が無効で尿閉などの高度な排尿障害をきたす場合には、尿道バルーンカテーテル留置という選択が行われている。しかし尿道バルーンカテーテル長期留置は、尿路感染症をはじめカテーテルトラブル、Quality of life（QOL）の低下、交換のため定期的な外来通院の必要性などいくつかの問題点があるのが現状である。このような問題を解決するためには、カテーテルフリーの状態で排尿障害を起こさないようにするのが望ましい. 解決法の一つとして前立腺肥大症の低侵襲治療に尿道ステントがある。

今回、当施設で行っている尿道ステント（メモカス®）の使用経験について報告する。

対象と方法

対象：2005年１月から2012年11月までに当院にて施行した前立腺肥大症35例、（神経因性膀胱６例の合併）。平均年齢78.0歳（53から95歳）、術前排尿状態は尿閉24例、排尿困難・頻尿10例、膀胱タンポナーゼ１例であった。

材料：デンマークEigineers＆Doctors社製NiTi形状記憶合金性尿道ステント（メモリーステントメモカス028®）を使用した。同ステントは45度以上の加温により、ステントの一端が拡張し尿道内に固定され、10度以下の冷却により軟化し抜去が容易になる。長さは、一般type 30mmから10mm間隔で70mまでのものがあり、外径22Fr、拡張部34Frの標準typeと外径24Fr、拡張部44Frの太径typeがある。今回使用した長さ別の症例数は30mm　４例、35mm　１例、40mm　14例、50mm　10例、60mm　５例、70mm　１例であった。

方法：体位は仰臥位、麻酔方法は、全例で仙骨ブロックあるいはリドカインゼリー注入による尿道粘膜麻酔を行った。また症例により鎮痛剤（インドメタシン坐薬、アキセチル）を投与した。

留置方法は、まず施行前にほぼ全例に骨盤MRIを施行し外尿道括約筋、内尿道口の位置、前立腺の大きさを確認し全例Ｘ線透視下に施行した。

Ｘ線透視下の留置方法は、１）まず尿道膀胱造影を施行し外尿道括約筋、内尿道口の位置確認。２）12Frの腎盂バルンカテーテルを留置用シース内に透し、ステントが固定される程度

にバルンを膨らませ尿道内に挿入し膀胱内まで留置する。3）12Frの腎盂バルンカテーテルカフを5mlに膨らませ透視下に牽引することによってステント断端が確実に膀胱頸部に留置するようにした。

結　果

手術時間は中央値20分（15分から35分）、出血はほとんど見られず、術中合併症も認めなかった。術後随伴症状として尿失禁2例、排尿困難1例で、膀胱刺激症状や留置による疼痛は認めなかった。術後超音波検査にてステントの位置、残尿を全例で確認した．また退院後、定期的に超音波検査にてステントの位置、残尿を確認し、6ヶ月毎にXray施行し結石の有無を確認した。術後35例中31例は残尿30ml以下で内服薬追加なしで観察することができ、残りの4例は内服薬（ジスチグミン臭化物、ベタネコール塩化物）を追加処方した。平均留置期間は18.4ヶ月（1～65）であった。

合併症（2年以上）は、結石の付着2例、急性前立腺炎2例、ステント脱落1例であった。35例中1例は排尿状態変化せず4ヶ月後に抜去し、2例は尿失禁が続きそれぞれ2、8ヶ月後に抜去した。その他メモカス抜去しCIC（Clean Intermittent catheterization）へ以降1例、交換時に血尿強く留置不可のためカテーテル管理にもどった症例が1例、交換不可のため抜去した症例が1例あった。

考　察

前立腺肥大症の治療は、内服治療から外科的治療まで多岐に渡り[2]尿道ステントは、前立腺肥大症ガイドラインでは、ハイリスクな患者に対する限定的な治療法となっている。

尿道ステント（メモカス®）の特徴[3]は、1）留置に際して特殊な手術機材を要さず、尿道粘膜麻酔のみでも短時間かつ容易に挿入できる。2）留置直後から尿自排が可能となる。一方問題点としては、1）尿道ステントによる尿道刺激痛　2）定期的交換の必要性　3）尿路感染症　4）尿道ステントの移動・膀胱内脱落による排尿困難、尿閉　5）尿道ステント結石形成　6）尿道狭窄の合併[4]などがあげられる。尿道ステントの結石形成には、留置期間と尿路感染症の存在が大きな影響を及ぼすとされ、武田ら[5]はその原因は多量の残尿と尿路感染症にあったと報告している。

メモカス留置後カテーテル抜去後における残尿量は、31例は残尿30ml以下となり、全例にてカテーテルフリーの生活が可能となりGottfried[6]、Gesenbereg[7]らの報告例と比較しても残尿に関して遜色のない結果が得られた。全例尿流測定検査、IPSSは施行されていないが、諸家の報告[8-13]と同等の結果が得られた。

尿道ステント留置術の効果は、必ずしも十分とは言えないものの、自排尿は可能となり、尿道カテーテル留置という状態から解放され、ADLの悪化の防止、QOLの改善に役立つものと考えられた。

文　献：

1）荒川創一, 宮崎茂典, 岡田　弘, 他：前立腺肥大症に対するアンジオメッドメモサーム尿道ステントの使用経験. 泌尿器外科12: 263-268, 1999.

2）Update on AUA guideline on the management of benign prostatic hyperplasia: K. T. McVary, C. G. Roehrborn, A. L. Avins, M. J. Barry, R. C. Bruskewitz, R. F. Donnell, H. E. Foster, Jr., C. M. Gonzalez, S. A. Kaplan, D. F. Penson, J. C. Ulchaker and J. T. Wei J Urol 2011; 185: 1793-1803.

3）安東　聡, 宮崎　淳, 菊池孝治, 他：当院における尿道ステント「MEMOKATH」の使用経験. Jpn J Endourol ESWL20: 121-124, 2007.

4）中野路子, 中村隆行, 本田和也: 尿道狭窄によりステント抜去困難となった　2例.

5）武田正之, 高橋　等, 他：尿閉を主訴とする高齢前立腺肥大症患者に対する尿道内留置用Stentの長期使用とその適応. 泌尿紀要39: 1011-1015, 1993.

6）Gottfried HW, Schlmers Hp, Gaschwend J, et al.: Thermosensitive stent (Memotherm)

for the treatment of benign prostatic hyperplasia. Arch esp de Urol 47: 933-946, 1994.

7）Gesenburg A and Sintermann R: Management of benign prostatic hyperplasia in high risk patients: long－term experioence with memotherm stent. J urol 160: 72-76, 1998.

8）野田泰照, 氏家　剛, 岡　大三, 他：前立腺肥大症に対する尿道ステント（MEMOTHERM®）の使用経験. 泌尿紀要49：645-647, 2003.

9）安本亮二, 姜宗憲：尿道バルーン拡張法・尿道ステント法. 臨泌50(4)：102-104, 1996.

10）辻本幸夫, 善本哲郎：高齢者に対する尿道内ステントの留置術の経験. 泌尿紀要39: 533-539, 1993.

11）目黒則男, 近藤宣幸, 清原久和, 他：ダブルマレコット型尿道内留置ステントの留置経験. 泌尿紀要39: 621-624, 1993.

12）前立腺肥大症ガイドライン, 日本泌尿器科学会：2011.

13）坂元宏匡, 松田　歩, 新垣隆一郎, 他：尿道ステント（メモサーム®）の臨床的検討. 泌尿紀要58：13-16, 2012.

診断に苦慮した血管免疫芽球性Ｔ細胞リンパ腫の症例

景岳会　南大阪病院　耳鼻咽喉科[※1]
JR大阪鉄道病院　耳鼻咽喉科[※2]
弘道会　浪速生野病院　耳鼻咽喉科[※3]
森　彰之[※1]、恒川　宜子[※2]、宮田　啓史[※1]、久保　正治[※3]

Difficulty in Angioimmunoblastic T-cell Lymphoma Diagnosis: A Case Report

Akiyosi Mori, M.D.[※1], Yoshiko Tsunekawa, M.D.[※2], Miyata Hirohumi, M.D.[※1], Masaji Kubo, M.D.[※3]
Department of Otolaryngology, Minami Osaka General Hospital[※1]
Department of Otolaryngology, Osaka General Hospital of West Japan Railway Company[※2]
Department of Otolaryngology, Naniwa-Ikuno Memorial Hospital[※3]

Angioimmunoblastic T-cell lymphoma (AITL) is a rare peripheral T-cell lymphoma (PTCL) characterized by generalized lymph node swelling, splenohepatomegaly, skin eruption, and polyclonal hypergammaglobulinemia. AITL also has characteristic histopathologic features. We report a case of AITL developed with recurring pharyngalgia, lingual tonsil enlargement, and epiglottic enlargement, and with findings suggestive of Epstein-Barr virus reactivation, in which AITL was difficult to diagnose.

Key words : angioimmunoblastic T-cell lymphoma, peripheral T-cell lymphoma, EBV

要　約

血管免疫芽球性T細胞リンパ腫（angioimmunoblastic T-cell lymphoma: AITL）は全身のリンパ節腫脹、肝脾腫、皮疹、多クローン性高γグロブリン血症を呈し、特徴的な病理組織所見を示す稀な末梢性T細胞性リンパ腫（peripheral T-cell lymphoma: PTCL）である。今回我々は、繰り返す咽頭痛、舌扁桃腫大、喉頭蓋腫脹で発症し、EBVウイルスの再賦活化が疑われ診断に苦慮したAITLを経験したので報告する。

はじめに

血管免疫芽球性Ｔ細胞リンパ腫（angioimmunoblastic T cell lymphoma: AILT）は成熟Ｔ細胞由来の悪性リンパ腫であり、ＷＨＯ分類では末梢性Ｔ細胞リンパ腫（peripheral T-cell lymphoma: PTCL）の亜型に分類される[1)]。全身性リンパ腫脹、発熱、体重減少、夜間盗汗、皮疹、肝脾腫に加え、多クローン性高γグロブリン血症などの特徴的な症状を伴うことが多い[2) 3)]。我が国では全悪性リンパ腫の２％程度であり稀である。今回、我々は咽頭痛、舌扁桃肥大、喉頭浮腫などの咽喉頭炎様症状として発症し、診断に苦慮した症例を経験したので報告する。

症例

患者：44歳、男性

主訴：咽頭痛

既往歴：2010年５月　慢性扁桃炎にて両側口蓋扁桃摘出術

家族歴：特記事項なし。

現病歴：30歳時より扁桃炎を繰り返すため、慢性扁桃炎の診断にて2010年５月に両側口蓋扁桃摘出術を施行。以後問題なく経過していたが、2012年２月28日より咽頭痛を認める。嚥下困難、軽度の呼吸苦も出現し３月５日に当院受診。舌根扁桃炎、喉頭浮腫にて入院となった（図１）。

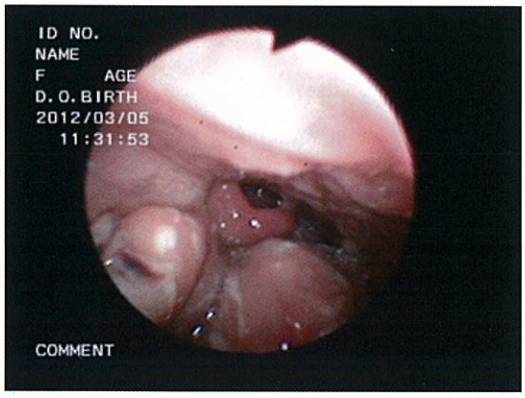

図１：舌根扁桃に少量の白苔の付着あり披裂部に浮腫みとめる

入院時現症：体温35.7度。舌根扁桃肥大、白苔少量付着あり。咽頭扁桃腫大なし。喉頭蓋、披裂部粘膜腫脹認めた。頚部リンパ節の腫脹なし。

入院時検査結果：WBC 9300/μl, Neu 74.9%, Lyn 14.4%, Mon 6.0%, Eos 4.3%, Myelo 0.4%, RBC 452×10^4, Hb 14.4g/dl, Ht 42.5% ,Plt 25.7×10^4 ,PT-INR 1.01, APTT 27.4秒, TP 6.9g/dl, Alb 4.0g/dl, T-bil 0.3mg/dl, AST 12IU/l, ALT 11IU/l, γ-GTP 21IU/l, Amy 75IU/l, CK 55IU/l, BUN 9.6mg/dl, Cre 0.76mg/dl, Na 140mEq/l, K 4.1mEq/l, Cl 103mEq/l, CRP 1.77mg/dl, HBs抗原陰性,抗ＨＣＶ抗体陰性

臨床経過：入院後直ちに抗生剤（フロモキセフナトリウム１ｇ×２回/日+クリンダマイシン600mg×２回/日）、ステロイド（ベタメタゾン４～８mg）投与開始。速やかに喉頭浮腫改善、舌扁桃も縮小し、白苔減少。症状も消失し３月９日退院。３月12日の外来再診時には扁桃、喉頭共に異常所見なく一旦治療終了となった。

６月15日に上咽頭の違和感にて再診。発熱なし。疼痛なし。咽頭扁桃肥大、舌扁桃肥大みとめ、舌扁桃には全体的に白苔が付着していた（図２）。触診にて右上深頚リンパ節と思われる小指頭大の腫瘤が３個触知された。（図３）。

図２：咽頭扁桃腫大と舌扁桃の広範囲な白苔付着が認められる

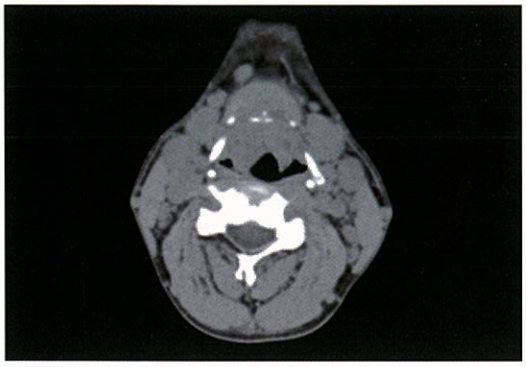

図３：両深頚リンパ節の腫脹が多数認められる

EBVの再賦活化を疑い行った血液検査にて、WBC 6400/μl, ,Neu 62.4%, Lyn 23.8%, Mon 7.3%, Eos 6.1%, Myelo 0.4%, CRP 0.03mg/dl, 可溶性IL-2R 1930U/ml, EBV-IgG 8.1, EBV-IgM 0.0, EB 抗EBEN 20倍であった。全身状態は良好であり、特に治療をせず経過観察とした。６月22日再診ではリンパ節が縮小し、咽頭の違和感は改善した。

７月22日より、発熱、嚥下時痛、軽度呼吸苦出現し、７月25日受診された。両頚部リンパ節に加え、両鼠径部のリンパ節も腫大。咽頭扁桃、舌扁桃共に肥大。白苔も舌扁桃表面に付着みとめた。さらに、両披裂部、喉頭蓋と浮腫あり（図４）。

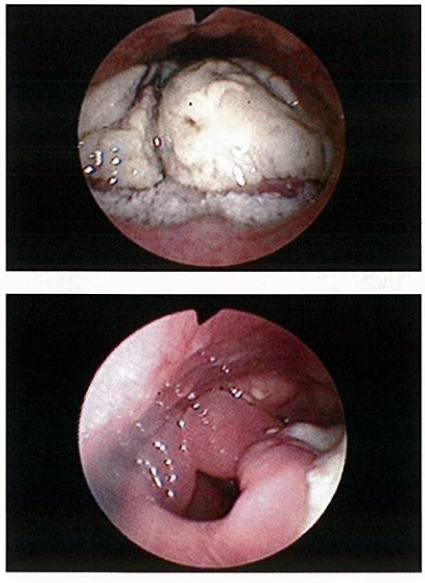

図４：舌扁桃表面全体に付着する白苔と喉頭蓋、披裂部の浮腫

CTにて両深頚部に複数個のリンパ節腫大みられた（図５）。悪性リンパ腫も疑われたが、血液検査にて、WBC 13100/μl, Neu 80.7%, Lyn 8.9%, Mon 6.1%, Eos 4.2%, Myelo 0.1%, CRP 2.34mg/dlと細菌感染の可能性も考えられた。ステロイド点滴（リンデロン２mg）、クラリスロマイシン400mg処方。７月27日再診時には舌扁桃、リンパ節の軽度縮小みとめたが８月１日のCTで両頚部に累々とリンパ節みとめ、８月６日に局所麻酔下にて頚部リンパ節試験摘出術施行。

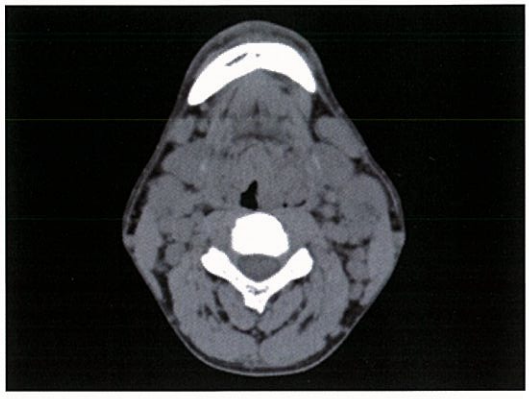

図５：６月15日（図３）と比べてリンパ節腫脹が増悪し、両頚部に累々と認める

病理検査で、中型ないし大型の明るい核を有す核小体明瞭な幼若細胞、広く明るい胞体を有する淡明細胞（clear cell）の増生とともに腫大した内皮の目立つ血管（high-endothelial venule: HEV）の増殖みとめた。好酸球の浸潤も多く、免疫染色にてCD5、CD10陽性、CD21陽性の濾胞樹状細胞（follicular dendritic cell: FDC）が認められることから、AILTと診断された（図６）。

８月20日受診時には咽頭扁桃、舌扁桃はさらに肥大し、嚥下障害も出現。８月29日に他院血液内科紹介受診しとなった。

図6：

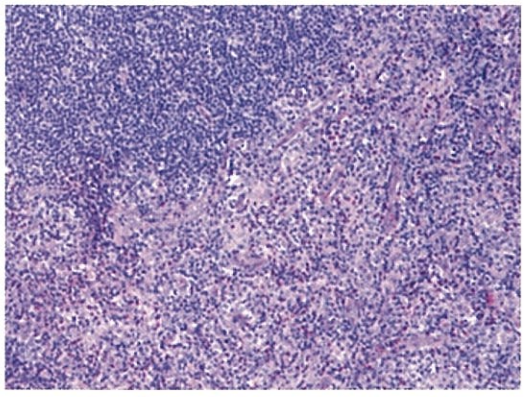

右上には既存のリンパ組織の残存している。
その他が腫瘍で、分枝のみられる細血管が豊富で、周囲の増生が認められる

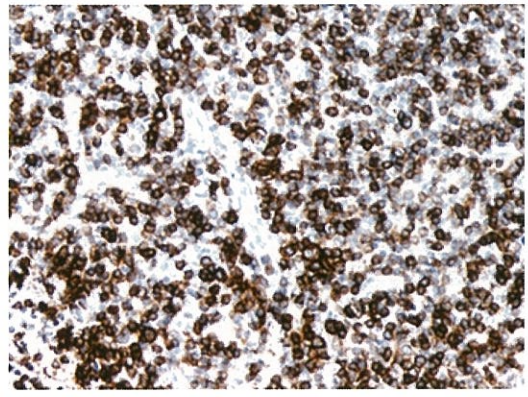

CD5陽性

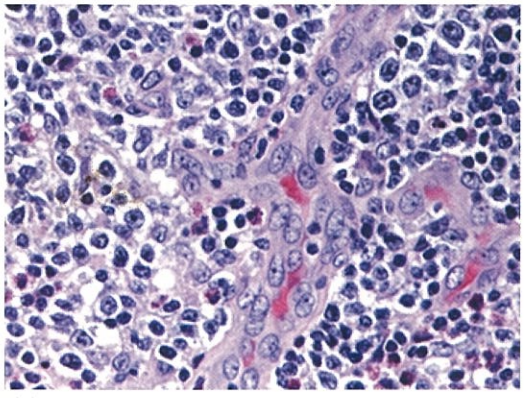

強拡大
分枝を示す高内皮細静脈（HEV）の周囲に明るい胞体の腫瘍細胞（clear cell）のほか好酸球の浸潤も目立つ

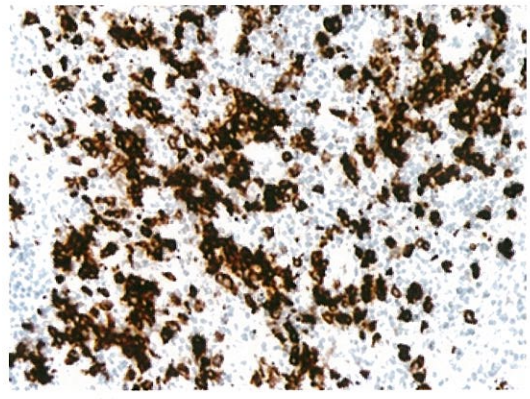

CD10陽性

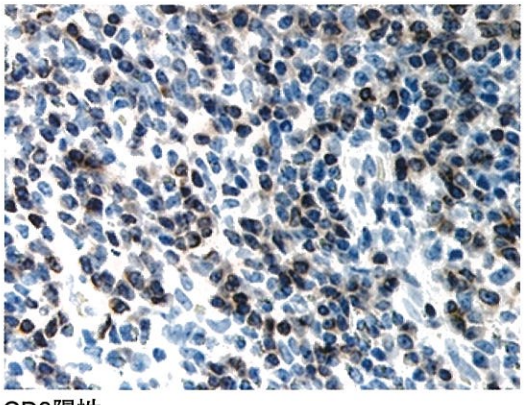

CD3陽性

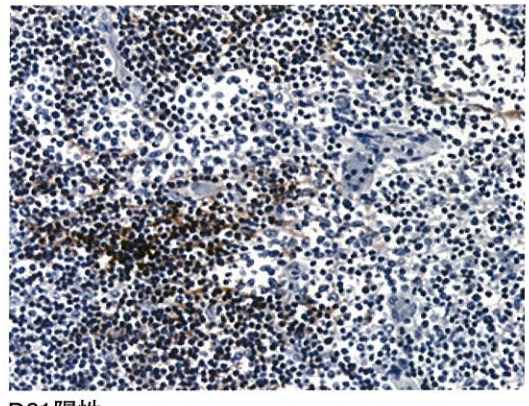

D21陽性
濾胞樹状細胞の部分的な増生を示す

考　察

AITLは全悪性リンパ腫の２～３％と比較的稀な疾患である。好発年齢は59～64歳と高齢者に多く発症し、性差はほとんどないか、やや男性に多いという報告もある[4) 5)]。診察時に、全身リンパ節腫脹、脾腫と節外病変を同時にみとめ、発熱・体重減少・夜間盗汗といったＢ症状をきたすことも多い。節外病変としては、皮疹、肝腫大、骨髄浸潤がしばしばみられる。また、浮腫、胸水・腹水といった体液貯留傾向をきたすことが多いのも特徴的とされている[2) 3)]。また、細胞性免疫の低下により経過中に感染を起しやすいのも特徴であり、EBV感染のほか、CMV感染症、カリニ肺炎、アスペルギルス肺炎などの日和見感染をきたすことが多い。検査値異常としては、しばしば貧血を認めるが、時に汎血球減少を呈する場合もある。今回、測定していないが多クローン性高γグロブリン血症が３～４割の患者にみられる。

病理学的所見としては、正常リンパ節構造の部分的な消失とリンパ節周囲への腫瘍細胞の浸潤、リンパ節の傍皮質腔の拡大がみられる。また、リンパ節においてHEVの分枝状増生の像が認められる。腫瘍細胞は濾胞やHEVの近傍に集塊を形成し、リンパ球、形質細胞、好酸球、免疫芽球などの多彩な細胞と混在している。HEVの周囲にはFDCの増生を伴う。25～80%の症例では、傍皮質領域にＢ細胞性免疫芽球の増加を認め、これらのＢリンパ球はEBV陽性である。病勢が進行すると、反応性細胞浸潤が大型の腫瘍細胞や淡明細胞（clear cell）の増生によって置換され、正常リンパ節構造が消失する[6)]。腫瘍細胞はCD3+, CD4+, CD10+であると報告されており、抗ＣＤ２１抗体による免疫特殊染色を行うと、濾胞樹状細胞の増生が認識しやすくなり、診断の助けとなる[7) 8)]。病理診断上、鑑別すべき疾患として、薬剤などによる反応性リンパ節腫大、ウイルス感染によるリンパ節腫大などがあげられる。このように、十分な免疫染色が必要であり診断が難しい疾患の一つである。

AITLの治療は、比較的発症頻度が低いことに加え、病初期の組織像がしばしば反応性病変と鑑別が困難なこと、比較的高齢者が多く、種々のサイトカインに起因する多彩な臨床像などから、初期の治療はステロイド薬にとどまる症例も多かった。また、現在の初期治療は多剤併用化学療法が行われることが多いが、真のリンパ腫であるのか不明瞭であった時代には、ステロイド剤、免疫抑制剤を用いた治療が行われていた[3) 9) 10)]。多剤併用療法としてはCHOP療法、COP療法、COPBLAM療法、IMVP-16療法などの治療成績が報告されている。総じてステロイド薬単独よりは多剤併用療法のほうが治療成績は良好である。それでも、多剤併用化学療法を行った場合の生存期間中央値は3年以下と経過が急な寛解の可能性が低いアグレッシブリンパ腫と捉えられている。腫瘍死だけでなく、腫瘍の経過に見合わない日和見感染による感染死が少なくないことも特徴である[11)]。

本症例は44歳と好発年齢より若い。３月５日の初診時には頚部リンパ節を含め全身のリンパ節腫脹はなく、代表的な節外病変を疑う所見はみられなかった。主訴は咽頭痛であり、舌扁桃腫大、白苔付着、喉頭浮腫がみられ、検査値異常も白血球増加、好中球増加、CRP高値と急性感染症様であった。抗生剤投与とステロイド治療で速やかに改善したため、腫大扁桃の生検など適応ではないと判断し、結果的に診断が遅れてしまった。

ステロイド治療はAITLの治療に用いられていたように、一時的な腫瘍縮小効果があるために症状改善がみられたと考えられる[3) 9) 10)]。また、６月15日の診察では舌扁桃に伝染性単核球症に特徴的な扁桃表面に付着する白苔がみられ、EBV感染を強く疑う所見であった。このことは、咽頭扁桃、舌扁桃の肥大やそれに伴う疼痛、検査値異常（白血球増多、CRP高値）を含め考察すると、AITLによる細胞性免疫低下が引き起こすEBV再賦活化とも考えられる。したがって、扁桃組織の生検では組織量も十分ではなく、腫瘍細胞も存在せず診断に至らない可能性もあったと思われる。結果的には、経過中に腫大した頚部リンパ節の生検で診断となった。

臨床症状も先述したように一般的には特徴的ではあるが、臨床像に大きな個人差があり急速

な臨床経過を示すもの以外に今回のようにステロイド剤の使用などにより緩徐な経過をたどる例も存在する。本症例にみられるような発熱、繰り返すウイルス感染の診察の際には、このような悪性リンパ腫などの免疫低下を引き起こす疾患の存在を念頭に置くことが必要と思われる。

文　献

1）Dogan A, Attygalle AD, Kyriakou C: Angioimmunoblastic T-cell lymphoma: Br Haematol 121: 681, 2003.

2）Salla S, Gagnon GA:Angioimmunoblastic lymphadenopathy with dysproteinemia: Emphasis on pathogenesis and treatment: Acta Haematol 99: 57, 1998.

3）Siegert W, Nerl C, Agthe A, et al: Angioimmunoblastic lymphadenopathy (AILD) -type T-cell lymphoma: Prognostic impact of clinical observations and laboratory findingns at presentation: Ann Oncol 6: 659, 1995.

4）A clinical evaluation of the International Lymphoma Study Group classification of non-Hodgkin's Lymphoma. The Non-Hodgkin's Lymphoma Classification Project: Blood 89: 3909, 1997.

5）Aizadeh AA, Advani RH: Evaluation and management of angioimmunoblastic T-cell lymphoma:a review of current approaches and future strategy. Clin Adv Hematol Oncol 6: 899, 2008.

6）山下卓也：血液免疫芽球性T細胞リンパ腫の病態と治療.Hematology & Oncology 58: 660, 2009.

7）Ree HG, et al: Angioimmunoblastic Lymphoma (AILD-Type T-cell Lymphoma) With Hyperplastic Germinal Centers. Am. J. Surg. Pathol. 22: 645, 1998.

8）Attygalle AD, et al: Neoplastic T cells in angioimmunoblastic T-cell lymphoma express CD10. Blood 99: 627, 2002.

9）Siegert W, Agthe A, Griesser H, et al: Treatment of angioimmunoblastic lymphadenopathy (AILD) -type T-cell lymphoma using prednisone with or without the COPBLAM/IMPV-16 regimen. Ann Int Med 117: 364, 1992

10）Tobinai K, Minato K, Ohtsu T, et al: Clinicopathologic, immunophenotypic, immunogenotypic analysis of immunoblastic lymphadenopathy-like T-cell lymphoma. Blood 72: 1000, 1988.

11）岡本昌隆，岡部起代子：血管免疫芽球性T細胞リンパ腫. 医学のあゆみ 5: 479, 2005.

投　稿　規　程

1．本誌は原則として景岳会南大阪病院及びその関連施設職員の研究業績を発表する機関誌であるが、編集者が適当且つ必要と認めた場合には、院外からの投稿を掲載することがある。

2．ヒトを対象とした研究については原則として所属施設の倫理委員会（もしくはそれに準ずるもの）の承認を得ている、あるいは「ヘルシンキ宣言」を遵守して行われたものであることを論中に明記すること。また、個人情報保護法を遵守したものであること。また特定の被験者がある場合、本人の同意を得ることとし、その旨の文章を書き添えること。

3．投稿原稿の採否並びに順位は編集委員会が決定する。

4．原稿構成：

① 本文の最初に、①題名　②所属名　③著者名の順に、各行をかえて記し、つぎにそれぞれの英訳を併記する。

② 抄録は、和文抄録（要約）と欧文抄録、それぞれに5語以内の索引語句（Key Words）をつける。

③ 本文は、専門用語以外は当用漢字、新かなづかいを用い、外国人名・地名・化学物質名（薬品名は一般名を用いること）などは原語あるいはカタカナを用いる。

④ 数字は算用数字、度量衡の単位はCGS単位を用いる。

⑤ 引用文献は、文中に肩付けした引用番号順に配列し、次の様式にて記載する。

雑　誌……著者名：標題．雑誌名　巻（号）：頁，発行西暦年．

単行本……著者名：書名．第何版　発行所，発行地：頁，発行西暦年．

著者名は3名まで明記し、それ以上は「他」又は「et al」を用いて省略する。

⑥ 表・図・写真は、本文に挿入せず、別表とし、本文中に、表・図・写真の挿入位置を明示する。またこれらの縮小率は、編集部に一任する。ただし、希望のある場合は、1列または2列と付記する。

各々の番号・説明文は直下に記載する。

5．原稿の投稿は、A4判白紙を用いて、12pt．横書き、上下左右余白25mmで、1行40字×40行とし、必ず項数を付す。印刷した原稿とともに、電子メディア（CD-RもしくはCD-RW・USBなど）を添付すること。

6．校正は執筆者の責任にて行ない、第3校を限度に終了とする。原則として掲載済みの原稿は返却しない。

7．別刷りは30部まで無料とし、それ以上は投稿者の負担とする。

南 大 阪 病 院 医 学 雑 誌
第60巻　第1号

創刊　1953年

Published by The Minami Osaka General Hospital. Osaka Japan
Founded in 1953

〒559-0012　大阪市住之江区東加賀屋1丁目18番18号
発　行　所　社会医療法人 景岳会　南大阪病院
電話 代表（06）6685－0221
FAX.　（06）6685－5208

大阪市東成区深江南2丁目6番8号
印　刷　所　株式会社　中島弘文堂印刷所
電話 代表（06）6976－8761



2012年10月1日より 投薬期間制限が解除されました

日本初、『4週に1回』投与の 経口ビスホスホネート系薬剤

骨粗鬆症治療剤

薬価基準収載

リカルボン®錠50mg

ミノドロン酸水和物錠　RECALBON

劇薬、処方せん医薬品注)　注）医師等の処方せんにより使用すること

〔禁忌（次の患者には投与しないこと）〕
(1)食道狭窄又はアカラシア（食道弛緩不能症）等の食道通過を遅延させる障害のある患者〔本剤の食道通過が遅延することにより、食道局所における副作用発現の危険性が高くなる。〕
(2)服用時に上体を30分以上起こしていることのできない患者
(3)本剤の成分あるいは他のビスホスホネート系薬剤に対し過敏症の既往歴のある患者
(4)低カルシウム血症の患者〔血清カルシウム値が低下し低カルシウム血症の症状が悪化するおそれがある。〕
(5)妊婦又は妊娠している可能性のある婦人（「妊婦、産婦、授乳婦等への投与」の項参照）

■効能・効果
骨粗鬆症

〈効能・効果に関連する使用上の注意〉
(1)本剤の適用にあたっては、日本骨代謝学会の診断基準等を参考に、骨粗鬆症との診断が確定している患者を対象とすること。
(2)男性患者での安全性及び有効性は確立していない。

■用法・用量
通常、成人にはミノドロン酸水和物として50mgを4週に1回、起床時に十分量（約180mL）の水（又はぬるま湯）とともに経口投与する。
なお、服用後少なくとも30分は横にならず、飲食（水を除く）並びに他の薬剤の経口摂取も避けること。

〈用法・用量に関連する使用上の注意〉
投与にあたっては次の点を患者に指導すること。
(1)本剤は水（又はぬるま湯）で服用すること。水以外の飲料（Ca、Mg等の含量の特に高いミネラルウォーターを含む）、食物及び他の薬剤と一緒に服用すると、吸収を妨げることがあるので、起床後、最初の飲食前に服用し、かつ服用後少なくとも30分は水以外の飲食を避ける。
(2)食道及び局所への副作用の可能性を低下させるため、速やかに胃内へと到達させることが重要である。服用に際しては、以下の事項に注意すること。
1)口腔咽頭刺激の可能性があるので、本剤を噛んだり又は口中で溶かしたりしないこと。
2)十分量（約180mL）の水（又はぬるま湯）とともに服用し、服用後30分は横たわらないこと。
3)就寝時又は起床前に服用しないこと。
(3)本剤は4週に1回服用する薬剤であるため、飲み忘れないように注意すること。本剤の服用を忘れた場合は、翌日に1錠服用すること。

■使用上の注意（抜粋）
1.慎重投与（次の患者には慎重に投与すること）
(1)嚥下困難、食道炎、胃炎、十二指腸炎、又は潰瘍等の上部消化管障害がある患者〔上部消化管粘膜に対し、刺激作用を示すことがあるので基礎疾患を悪化させるおそれがある。〕
(2)重篤な腎障害のある患者〔排泄が遅延するおそれがある。〕
2.重要な基本的注意
(1)上部消化管に関する副作用が報告されているので、これらの症状があらわれた場合は、本剤の服用を中止して診察を受けるよう指導すること。
(2)骨粗鬆症の発症にエストロゲン欠乏、加齢以外の要因が関与していることもあるので、治療に際してはこのような要因を考慮する必要がある。
(3)本剤投与後は、血清カルシウム値が低下する可能性があるため、血清カルシウムの変動に注意し、必要に応じて、カルシウム及びビタミンDを補給すること。ただし、カルシウム補給剤及びカルシウム、アルミニウム、マグネシウム含有製剤は、本剤の吸収を妨げることがあるので、服用時刻を変えて服用させること。（「相互作用」の項参照）
(4)本剤を含むビスホスホネート系薬剤による治療を受けている患者において、顎骨壊死・顎骨骨髄炎があらわれることがある。報告された症例の多くが抜歯等の顎骨に対する侵襲的な歯科処置や局所感染に関連して発現している。リスク因子としては、悪性腫瘍、化学療法、コルチコステロイド治療、放射線療法、口腔の不衛生、歯科処置の既往等が知られている。
本剤の投与開始前は口腔内の管理状態を確認し、必要に応じて、患者に対し適切な歯科検査を受け、侵襲的な歯科処置をできる限り済ませておくよう指導すること。本剤投与中に侵襲的な歯科処置が必要になった場合には本剤の休薬等を考慮すること。
また、口腔内を清潔に保つこと、定期的な歯科検査を受けること、歯科受診時に本剤の使用を歯科医師に告知して侵襲的な歯科処置はできる限り避けることなどを患者に十分説明し、異常が認められた場合には、直ちに歯科・口腔外科を受診するように指導すること。
(5)ビスホスホネート系薬剤を長期使用している患者において、非外傷性の大腿骨転子下及び近位大腿骨骨幹部の非定型骨折が発現したとの報告がある。これらの報告では、完全骨折が起こる数週間から数ヵ月前に大腿部や鼠径部等において前駆痛が認められている報告もあることから、このような症状が認められた場合には、X線検査等を行い、適切な処置を行うこと。また、両側性の骨折が生じる可能性があることから、片側で非定型骨折が起きた場合には、反対側の大腿骨の症状等を確認し、X線検査を行うなど、慎重に観察すること。X線検査時には骨皮質の肥厚等、特徴的な画像所見がみられており、そのような場合には適切な処置を行うこと。
3.相互作用（抜粋）
併用注意（併用に注意すること）
薬剤名等　**水以外の飲料、食物**　特に牛乳や乳製品のような高カルシウム含有飲食物、**多価陽イオン（カルシウム、鉄、マグネシウム、アルミニウム等）含有製剤**　ミネラル入りビタミン剤、制酸剤等
4.副作用（抜粋）
承認時までの臨床試験における228例中30例（13.2%）に副作用（臨床検査値の異常を含む）が認められた。主なものは胃・腹部不快感5例（2.2%）、腹痛3例（1.3%）、胃炎3例（1.3%）及びアルカリホスファターゼ減少3例（1.3%）等であった。（承認時）
(1)重大な副作用
1)上部消化管障害　十二指腸潰瘍（0.4%）、胃潰瘍（頻度不明※）等の上部消化管障害があらわれることがあるので、観察を十分に行い、異常が認められた場合には投与を中止するなど、適切な処置を行うこと。
2)顎骨壊死・顎骨骨髄炎　顎骨壊死・顎骨骨髄炎（頻度不明※）があらわれることがあるので、観察を十分に行い、異常が認められた場合には投与を中止するなど、適切な処置を行うこと。
3)大腿骨転子下及び近位大腿骨骨幹部の非定型骨折　大腿骨転子下及び近位大腿骨骨幹部の非定型骨折（頻度不明※）を生じることがあるので、観察を十分に行い、異常が認められた場合には投与を中止するなど、適切な処置を行うこと。
(2)重大な副作用（類薬）
1)低カルシウム血症　他のビスホスホネート系薬剤において痙攣、テタニー、しびれ、失見当識、QT延長等を伴う低カルシウム血症があらわれるとの報告があるので、観察を十分に行い、異常が認められた場合には投与を中止し、適切な処置を行うこと。
2)肝機能障害、黄疸　他のビスホスホネート系薬剤において重篤な肝機能障害、黄疸があらわれるとの報告があるので、観察を十分に行い、異常が認められた場合には投与を中止し、適切な処置を行うこと。
※：頻度不明は1mg製剤の承認時までの臨床試験成績又は自発報告による。

●その他の使用上の注意等、詳細は製品添付文書をご参照ください。

（2012年6月改訂）

資料請求先
小野薬品工業株式会社
〒541-8564 大阪市中央区久太郎町1丁目8番2号

121001

抗ヒトTNFαモノクローナル抗体製剤　薬価基準収載

レミケード®点滴静注用100

REMICADE® for I.V. Infusion100（インフリキシマブ（遺伝子組換え）製剤）

生物由来製品　劇薬　処方せん医薬品（注意-医師等の処方せんにより使用すること）

※効能・効果、用法・用量、警告、禁忌を含む使用上の注意等については、添付文書をご参照ください。

製造販売元〈資料請求先〉
田辺三菱製薬株式会社
大阪市中央区北浜2-6-18

2009年10月作成

CHUGAI 中外製薬

Roche ロシュ グループ

at the Front Line
CHUGAI ONCOLOGY



at the Front Line
CHUGAI ONCOLOGY

がんと闘う最前列で、希望に向かう最善策を。
それが、中外オンコロジーの願い。
高度な研究開発力、画期的な製品ライン、
グローバルな情報提供力、
専門性豊かな組織とスタッフで、
がん治療をサポートしていきます。

中外製薬の固形がん領域製品ラインナップ

抗悪性腫瘍剤
上皮増殖因子受容体（EGFR）チロシンキナーゼ阻害剤
劇薬、処方せん医薬品(注1)　薬価基準収載
タルセバ®錠 25mg 100mg 150mg
エルロチニブ塩酸塩錠

抗悪性腫瘍剤/抗VEGF(注2)ヒト化モノクローナル抗体
生物由来製品、劇薬、処方せん医薬品(注1)　薬価基準収載
アバスチン®点滴静注用 100mg/4mL 400mg/16mL
ベバシズマブ（遺伝子組換え）注

抗悪性腫瘍剤
劇薬、処方せん医薬品(注1)　薬価基準収載
ゼローダ®錠300*
カペシタビン錠

抗悪性腫瘍剤
劇薬、処方せん医薬品(注1)　薬価基準収載
フルツロン®カプセル 100 200 *
ドキシフルリジンカプセル

抗HER2(注3)ヒト化モノクローナル抗体 抗悪性腫瘍剤
生物由来製品、処方せん医薬品(注1)　薬価基準収載
ハーセプチン®注射用 60 150
トラスツズマブ（遺伝子組換え）製剤

アロマターゼ阻害剤／閉経後乳癌治療剤
劇薬、処方せん医薬品(注1)　薬価基準収載
フェマーラ®錠2.5mg
レトロゾール錠

遺伝子組換えヒトG-CSF製剤
生物由来製品、処方せん医薬品(注1)　薬価基準収載
ノイトロジン®注 50μg 100μg 250μg
レノグラスチム（遺伝子組換え）製剤

5-HT$_3$受容体拮抗抗型制吐剤
劇薬、処方せん医薬品(注1)　薬価基準収載
カイトリル® 注 1mg・3mg　点滴静注バッグ 3mg/50mL・3mg/100mL　錠 1mg・2mg 細粒 0.4g *
グラニセトロン塩酸塩製剤

※効能・効果、用法・用量、警告、禁忌、原則禁忌を含む使用上の注意、効能・効果に関連する使用上の注意、用法・用量に関連する使用上の注意等は製品添付文書をご参照ください。

注1）注意－医師等の処方せんにより使用すること
注2）VEGF：Vascular Endothelial Growth Factor（血管内皮増殖因子）
注3）HER2：Human Epidermal Growth Factor Receptor Type 2
（ヒト上皮増殖因子受容体2型、別称：c-*erb*B-2）
*の®はF.ホフマン・ラ・ロシュ社（スイス）登録商標

[資料請求先]
中外製薬株式会社
〒103-8324　東京都中央区日本橋室町2-1-1
ホームページで中外製薬の企業・製品情報をご覧いただけます。
http://www.chugai-pharm.co.jp

2010年5月作成

THE MEDICAL JOURNAL OF MINAMI OSAKA HOSPITAL

Vol. 60 No. 1 2013

Contents